



UNIVERSIDADE FEDERAL RURAL DE PERNAMBUCO  
DEPARTAMENTO DE MEDICINA VETERINÁRIA

**RELATÓRIO FINAL DE ATIVIDADES DO ESTÁGIO SUPERVISIONADO  
OBRIGATÓRIO (ESO) REALIZADO NA CLÍNICA VETERINÁRIA DE OLINDA,  
LOCALIZADA EM OLINDA, PERNAMBUCO: BALONAMENTO ENDOSCÓPICO  
NO TRATAMENTO DE ESTENOSE ESOFÁGICA INDUZIDA POR DOXICICLINA  
EM FELINO – RELATO DE CASO**

**JULIETTE GONÇALVES DA SILVA**

**Recife, 2025**



UNIVERSIDADE FEDERAL RURAL DE PERNAMBUCO  
DEPARTAMENTO DE MEDICINA VETERINÁRIA

**RELATÓRIO FINAL DE ATIVIDADES DO ESTÁGIO SUPERVISIONADO  
OBRIGATÓRIO (ESO) REALIZADO NA CLÍNICA VETERINÁRIA DE OLINDA,  
LOCALIZADA EM OLINDA, PERNAMBUCO: BALONAMENTO ENDOSCÓPICO  
NO TRATAMENTO DE ESTENOSE ESOFÁGICA INDUZIDA POR DOXICICLINA  
EM FELINO – RELATO DE CASO**

Relatório final referente à disciplina do Estágio Supervisionado Obrigatório (ESO), elaborado como requisito indispensável para a obtenção do título de Bacharel em Medicina Veterinária, sob a orientação da Profa. Dra. Daniela Maria Bastos de Souza e sob a supervisão do M.V. DR. Josenaldo da Silva Macêdo.

**JULIETTE GONÇALVES DA SILVA**

**Recife, 2025**

Dados Internacionais de Catalogação na Publicação  
Sistema Integrado de Bibliotecas da UFRPE  
Bibliotecário(a): Lorena Teles – CRB-4 1774

S586r Silva, Juliette Gonçalves da.  
Relatório final de atividades do estágio supervisionado obrigatório (ESO) realizado na Clínica Veterinária de Olinda, localizada em Olinda, Pernambuco : balonamento endoscópico no tratamento de estenose esofágica induzida por doxiciclina em felino - relato de caso / Juliette Gonçalves da Silva. - Recife, 2025.  
47 f.; il.

Orientador(a): Daniela Maria Bastos de Souza.  
Co-orientador(a): Carolina Jones Ferreira Lima da Silva.  
Co-orientador(a): Erika Patrícia Tavares Alves.

Trabalho de Conclusão de Curso (Graduação) – Universidade Federal Rural de Pernambuco, Bacharelado em Medicina Veterinária, Recife, BR-PE, 2025.

Inclui referências e apêndice(s).

1. Patologia clínica veterinária. 2. Gatos - Doenças. 3. Gastroenterologia veterinária. I. Souza, Daniela Maria Bastos de, orient. II. Silva, Carolina Jones Ferreira Lima da, coorient. III. Alves, Erika Patrícia Tavares, coorient. IV. Título

CDD 636.089

**RELATÓRIO FINAL DE ATIVIDADES DO ESTÁGIO SUPERVISIONADO  
OBRIGATÓRIO (ESO) REALIZADO NA CLÍNICA VETERINÁRIA DE OLINDA,  
LOCALIZADA EM OLINDA, PERNAMBUCO: BALONAMENTO ENDOSCÓPICO  
NO TRATAMENTO DE ESTENOSE ESOFÁGICA INDUZIDA POR DOXICICLINA  
EM FELINO – RELATO DE CASO**

**ÁREA:** Clínica Médica de Pequenos Animais

Relatório elaborado por:

**JULIETTE GONÇALVES DA SILVA**

Aprovado em 14 / 03 / 2025.

BANCA EXAMINADORA

---

PROFA. DRA. DANIELA MARIA BASTOS DE SOUZA  
DEPARTAMENTO DE MORFOLOGIA E FISIOLOGIA ANIMAL – DMFA

---

DRA. CAROLINA JONES FERREIRA LIMA DA SILVA  
MÉDICA VETERINÁRIA

---

DRA. ERIKA PATRÍCIA TAVARES ALVES  
MÉDICA VETERINÁRIA

## **DEDICATÓRIA**

Dedico este trabalho... A minha cadelinha Nicolly, *In Memoriam*, estamos a um céu de distância, meu amor.

## AGRADECIMENTOS

Aos meus pais, Cristiano e Maria de Fátima, que foram minha base, minha inspiração e meu refúgio ao longo desta caminhada, que com amor incondicional, sacrifícios e palavras de incentivo, me ensinaram que o conhecimento é um tesouro e a dedicação, a chave para conquistá-lo. Sem o apoio de vocês, este sonho não teria se tornado realidade.

À minha avó Jeanete, tia Lourdes e primo Natan que sempre acreditaram no meu potencial, celebrando cada conquista e oferecendo um ombro amigo nos momentos difíceis. Seu carinho e apoio foram essenciais para que eu persistisse.

E, é claro, aos meus animais, Melissa, Nicolly, Wendy, Branquinho e Jack, que desde sempre despertaram em mim o amor pela Medicina Veterinária, aos meus companheiros de quatro patas, que com olhares sinceros e lealdade inabalável, foram fonte de conforto e motivação nos dias mais difíceis. Vocês são a essência do porquê escolhi este caminho.

As amigas, Carolina Jones, Keity Trindade, Larissa Milena, Virginia Marques e Rafaella Silva, que tornaram essa jornada mais leve e significativa, compartilhando risadas, desafios e aprendizados. Aos zoolindos, Thaynná Amaral, Charles Demetrius, Camila Mendes, Lucas Miranda, Joelline Oliveira, Edneide Mayara, Larissa Gomes e Rafael Cavalcanti cada conversa, estudo em grupo e incentivo foi um alicerce na construção deste momento. As minhas amigas de turma Letícia Menezes, Milene Fagundes, Valeska Ático, Danielle Almeida, Caroline Oliveira, Rita Salgueiro e em especial a minha dupla Bárbara Costa, que compartilharam comigo não apenas livros e noites de estudo, mas também risadas, momentos inesquecíveis e força para seguir em frente.

Aos professores, principalmente Prof. Dr. Hélio Manso e Profa. Dra. Daniela Bastos, que com sabedoria, paciência e dedicação, foram muito mais que transmissores de conhecimento, foram guias, exemplos e inspiração, despertando em mim o desejo de sempre buscar aprender mais e ser um profissional melhor.

A minha querida Ruralinda que tem sido a minha casa durante tanto tempo. Obrigada por cada oportunidade.

À Clínica Veterinária de Olinda que abriu as portas para me receber e compartilhar tanto conhecimento, principalmente Dra. Erika e Dr. Joca.

Agradeço a todos vocês com imenso carinho.

## **EPIGRAFE**

“Tudo o que temos de decidir é o que fazer com o tempo que nos é dado.”

**Gandalf**

## RESUMO

O estágio supervisionado obrigatório (ESO) na Medicina Veterinária é uma etapa fundamental da formação acadêmica, proporcionando ao estudante a oportunidade de aplicar, na prática, os conhecimentos adquiridos ao longo do curso. Durante o estágio na área de clínica médica de pequenos animais, é possível desenvolver habilidades clínicas, além de aprimorar sua capacidade de diagnóstico, tomada de decisões e interação com tutores, contribuindo para a construção de uma visão crítica e ética da profissão. Essa experiência é essencial para que o futuro médico veterinário adquira segurança, responsabilidade e autonomia, consolidando sua preparação para o mercado de trabalho e garantindo um atendimento de qualidade aos animais e à sociedade. Durante o ESO foi possível acompanhar diversos casos, porém casos gástricos se destacaram devido a procura perante os tutores. A estenose esofágica em pequenos animais é geralmente secundária a esofagite crônica, corpos estranhos, refluxo gastroesofágico, ou administração inadequada de medicamentos orais. A esofagite leva à formação de tecido cicatricial, resultando na estenose. Os sinais clínicos incluem disfagia, regurgitação, anorexia e perda ponderal. O diagnóstico é realizado por meio de endoscopia ou radiografia contrastada. O tratamento pode incluir dilatação endoscópica, tratamento médico com anti-inflamatórios e protetores de mucosa, e, em casos graves, cirurgia. Na Clínica Veterinária de Olinda, foi atendida uma felina SRD de quatro anos apresentando disfagia, regurgitação, ptialismo e perda ponderal. A paciente havia sido previamente tratada com doxiciclina sem orientações adequadas, levando a suspeitas de estenose esofágica secundária à esofagite. Após exames iniciais que não justificaram os sintomas, a paciente foi submetida a endoscopia digestiva, confirmando o diagnóstico de estenose esofágica. O tratamento escolhido foi a dilatação endoscópica com balão esofágico, repetida após 10 dias. Após o tratamento com prednisolona e sucralfato, a paciente teve alta, sem regurgitações e com ganho ponderal.

**Palavras-chave:** Clínica de Felinos; Estenose; Endoscopia.

## ABSTRACT

The mandatory supervised internship (MSI) in Veterinary Medicine is a fundamental stage of academic training, providing students with the opportunity to apply, in practice, the knowledge acquired throughout the course. During the internship in the area of small animal clinical medicine, it is possible to develop clinical skills, in addition to improving their ability to diagnose, make decisions and interact with guardians, contributing to the construction of a critical and ethical view of the profession. This experience is essential for future veterinarians to acquire confidence, responsibility and autonomy, consolidating their preparation for the job market and ensuring quality care for animals and society. During the ESO, it was possible to follow several cases, but gastric cases stood out due to the demand from guardians. Esophageal stenosis in small animals is usually secondary to chronic esophagitis, foreign bodies, gastroesophageal reflux, or inadequate administration of oral medications. Esophagitis leads to the formation of scar tissue, resulting in stenosis. Clinical signs include dysphagia, regurgitation, anorexia, and weight loss. Diagnosis is made by endoscopy or contrast radiography. Treatment may include endoscopic dilation, medical treatment with anti-inflammatories and mucosal protectors, and, in severe cases, surgery. At the Olinda Veterinary Clinic, a four-year-old mixed-breed feline was treated with dysphagia, regurgitation, ptyalism, and weight loss. The patient had previously been treated with doxycycline without proper guidance, leading to suspicion of esophageal stenosis secondary to esophagitis. After initial tests that did not justify the symptoms, the patient underwent digestive endoscopy, confirming the diagnosis of esophageal stenosis. The treatment chosen was endoscopic dilation with an esophageal balloon, repeated after 10 days. After treatment with prednisolone and sucralfate, the patient was discharged, without regurgitation and with weight gain.

**Keywords:** Feline Clinic; Stenosis; Endoscopy.

## LISTA DE FIGURAS

<b>Figura 1.</b> Fachada da Clínica Veterinária de Olinda.....	15
<b>Figura 2:</b> Recepção da Clínica Veterinária de Olinda.....	16
<b>Figura 3:</b> Consultório 3 da Clínica Veterinária de Olinda.....	17
<b>Figura 4:</b> Área de enfermagem da Clínica Veterinária de Olinda.....	17
<b>Figura 5:</b> Sala de cirurgia da Clínica Veterinária de Olinda.....	18
<b>Figura 6:</b> Baia individual do internamento da Clínica Veterinária de Olinda.....	19
<b>Figura 7:</b> Anatomia do sistema digestório dos felinos.....	31
<b>Figura 8:</b> Imagem ilustrativa de como ocorre o peristaltismo esofágico.....	32
<b>Figura 9:</b> Esôfago do cão A) Epitélio escamoso estratificado não queratinizado, (B) lâmina própria da túnica mucosa, (C) submucosa, (F) Camada circular interna da túnica muscular, G) camada longitudinal externa da túnica muscular e H) adventícia.....	33
<b>Figura 10:</b> Paciente momentos antes de realizar a endoscopia.....	37
<b>Figura 11:</b> Paciente posicionada em decúbito lateral esquerdo para procedimento....	39
<b>Figura 12:</b> Balão de insuflação para quebra de estenose esofágica.....	40
<b>Figura 13:</b> A – Paciente posicionada em leito para realização do procedimento, observa-se abridor de bocas. B – Imagem ilustrativa de balonamento esofágico.....	41
<b>Figura 14:</b> Balonamento e quebra de estenose.....	41
<b>Figura 15:</b> Paciente recuperando-se após procedimento.....	42

## LISTA DE GRÁFICOS

<b>Gráfico 1:</b> Percentual da quantidade de cães e gatos acompanhados durante o ESO na clínica veterinária de Olinda, no período de 25 de novembro de 2024 até 14 de janeiro de 2025.....	20
<b>Gráfico 2:</b> Percentual do sexo dos animais acompanhados em atendimento durante o ESO na clínica veterinária de Olinda, no período de 25 de novembro de 2024 até 14 de janeiro de 2025.....	21
<b>Gráfico 3:</b> Percentual de raças de felinos atendidos na Clínica Veterinária de Olinda, no período de 25 de novembro de 2024 até 14 de janeiro de 2025 .....	22
<b>Gráfico 4:</b> Percentual de raças de caninos atendidos na Clínica Veterinária de Olinda, no período de 25 de novembro de 2024 até 14 de janeiro de 2025 .....	22
<b>Gráfico 5:</b> Idade dos animais acompanhados em atendimento durante o ESO na clínica veterinária de Olinda, no período de 25 de novembro de 2024 até 14 de janeiro de 2025.....	23
<b>Gráfico 6:</b> Percentual do sistema corporal afetado dos animais acompanhados em atendimento durante o ESO na clínica veterinária de Olinda, no período de 25 de novembro de 2024 até 14 de janeiro de 2025.....	24
<b>Gráfico 7:</b> Percentual de realização de exame dos animais acompanhados em atendimento durante o ESO na clínica veterinária de Olinda, no período de 25 de novembro de 2024 até 14 de janeiro de 2025.....	24
<b>Gráfico 8:</b> Percentual de medicações mais utilizadas nos animais acompanhados em atendimento durante o ESO na clínica veterinária de Olinda, no período de 25 de novembro de 2024 até 14 de janeiro de 2025.....	25

## LISTA DE TABELAS

<b>Tabela 1.</b> Hemograma, série vermelha, da paciente felina, SRD, fêmea, com quatro anos de idade e peso corporal de 3,4 kg.....	37
<b>Tabela 2.</b> Hemograma, série branca, da paciente felina, SRD, fêmea, com quatro anos de idade e peso corporal de 3,4 kg.....	38
<b>Tabela 3.</b> Bioquímica sérica da paciente felina, SRD, fêmea, com quatro anos de idade e peso corporal de 3,4 kg .....	38

## **LISTA DE ABREVIACOES**

**BID** – De 12 em 12 horas

**CHCM** – Concentrao de hemoglobina corpuscular mdia

**ESO** – Estgio Supervisionado Obrigatrio

**He** – Hemcia

**Hb** – Hemoglobina

**Ht** - Hematcrito

**IM** – Intramuscular

**IV** – Intravenoso

**SC** - Subcutneo

**SID** – De 24 em 24 horas

**SRD** – Sem raa definida

**UFRPE** – Universidade Federal Rural de Pernambuco

**VCM** – Voluma corpuscular mdio

## SUMÁRIO

### I. CAPÍTULO 1 – RELATÓRIO DE ESTÁGIO SUPERVISIONADO OBRIGATÓRIO (ESO)

1. INTRODUÇÃO.....	14
2. CARACTERÍSTICAS DO LOCAL DE ESTÁGIO.....	14
2.1. Equipe.....	14
2.2. Funcionamento.....	15
2.3. Instalações.....	15
3. DESCRIÇÃO DAS ATIVIDADES DESENVOLVIDAS.....	19
4. DISCUSSÃO DAS ATIVIDADES DESENVOLVIDAS.....	20
5. CONSIDERAÇÕES FINAIS.....	27
6. REFERÊNCIAS BIBLIOGRÁFICAS.....	28

### II. CAPÍTULO 2 – BALONAMENTO ENDOSCÓPICO NO TRATAMENTO DE ESTENOSE ESOFÁGICA INDUZIDA POR DOXICICLINA EM FELINO – RELATO DE CAS

1. INTRODUÇÃO.....	30
2. REVISÃO DE LITERATURA.....	31
2.1 Aspectos anatômicos e fisiológicos do esôfago.....	31
3. ESTENOSE ESOFÁGICA.....	33
3.1. SINAIS CLÍNICOS.....	34
3.2. DIAGNÓSTICO.....	35
3.2.1. Endoscopia.....	35
3.2.2. Esofagograma.....	35
3.3. TRATAMENTO.....	35
4. RELATO DE CASO.....	36
5. RESULTADOS E DISCUSSÃO.....	39
6. CONSIDERAÇÕES FINAIS.....	44
7. REFERÊNCIAS BIBLIOGRÁFICAS.....	44

# **I. CAPÍTULO 1 – RELATÓRIO DE ESTÁGIO SUPERVISIONADO OBRIGATÓRIO (ESO)**

## **1. INTRODUÇÃO**

As atividades descritas neste trabalho foram realizadas na Clínica Veterinária de Olinda, durante o período de 25 de novembro a 14 de janeiro de 2025, sob a supervisão do médico veterinário Josenaldo da Silva Macêdo. A Clínica Veterinária de Olinda, sob a direção do Dr. João Emílio Cruz, está localizada na Avenida Dr. José Augusto Moreira, 489 A, no bairro de Casa Caiada, Olinda - PE, o estabelecimento atende não somente a população local, mas também pacientes de Recife e de diversas cidades da região metropolitana e interior do estado.

A unidade dispõe de uma ampla variedade de serviços gerais e específicos, abrangendo consultas clínicas, procedimentos cirúrgicos, exames de ultrassonografia e radiologia, além de análises laboratoriais em patologia clínica, possuindo também médicos especialistas em cardiologia, pneumologia, anestesiologia, intensivismo, gastrologia, oncologia, imagiologia e dermatologia.

As atividades desenvolvidas abrangeram a participação nos atendimentos clínicos diários, realização de coleta de amostras biológicas para análises laboratoriais (hemograma, bioquímica sérica, urinálise, coproparasitológico, avaliação de líquidos cavitários e citologia) e acompanhamento de exames de imagem diagnóstica, como ultrassonografias, ecocardiogramas, eletrocardiogramas e radiografias. Adicionalmente, foram efetuadas intervenções terapêuticas, incluindo curativos, retirada de suturas e administração de fármacos por vias subcutânea (SC), intramuscular (IM) e intravenosa (IV). A rotina cirúrgica e anestésica também foi acompanhada, com participação em procedimentos operatórios e hemotransfusões, sempre sob a supervisão direta do médico veterinário responsável.

## **2. CARACTERÍSTICAS DO LOCAL DE ESTÁGIO**

### **2.1 Equipe**

A clínica veterinária é composta pelos médicos especialistas e por auxiliares em veterinária e estagiários, que auxiliam nos cuidados com os pacientes, na aplicação de medicações,

curativos e desinfecção de materiais, além disso, as recepcionistas são responsáveis pelo atendimento aos tutores, agendamento de consultas e organização das agendas diárias.

## **2.2 Funcionamento**


O horário de funcionamento de uma clínica veterinária varia de acordo com a demanda do dia, normalmente o horário comercial é de 8:00 horas da manhã até as 18:00 horas da noite. Apesar de não ser uma clínica 24 horas, os animais internados recebem acompanhamento do médico veterinário intensivista de plantão.

## **2.3 Instalações**

A clínica (Figura 1) é composta por uma recepção, que abriga um espaço acolhedor e organizado, onde os tutores são recebidos e os animais são registrados, é aqui também que ocorre a espera para as consultas (Figura 2).



**Figura 1.** Fachada da Clínica Veterinária de Olinda. Fonte: arquivo pessoal, 2025.



**Figura 2:** Recepção da Clínica Veterinária de Olinda. **Fonte:** arquivo pessoal, 2025.

Disponibiliza de três consultórios equipados para realizar exames clínicos, diagnósticos e aplicação de vacinas (Figura 3). Cada consultório possui uma mesa de atendimento, equipamentos para aferir sinais vitais, como estetoscópio, doppler vascular para aferição de pressão arterial, e equipamentos auxiliares como otoscópio, e outros instrumentos necessários para o exame físico completo do animal.



**Figura 3:** Consultório 3 da Clínica Veterinária de Olinda. **Fonte:** arquivo pessoal, 2025.

A enfermaria (Figura 4) é o local destinado a abrigar os animais que necessitam de cuidados especiais, como medicações, curativos, fluidoterapia ou recuperação pós procedimento cirúrgico.



**Figura 4:** Área de enfermagem da Clínica Veterinária de Olinda. **Fonte:** arquivo pessoal, 2025.

A sala cirúrgica (Figura 5) é um ambiente esterilizado e equipado com mesa cirúrgica, equipamentos de anestesia, monitoramento cardíaco e respiratório, bisturi elétrico e manual com lâmina descartável e outros materiais cirúrgicos. É neste local que são realizadas as cirurgias eletivas e de emergência, dando ênfase a procedimentos que envolvem o sistema respiratório, como rinoscopia.



**Figura 5:** Sala de cirurgia da Clínica Veterinária de Olinda. **Fonte:** arquivo pessoal, 2025.

O internamento (Figura 6) é um serviço essencial para animais que necessitam de cuidados médicos contínuos e intensivos, seja por enfermidade, cirurgias ou outras condições que exigem monitoramento constante. É um ambiente estruturado para oferecer suporte e tratamento 24 horas por dia, visando a recuperação e bem-estar do paciente. Os animais são acomodados em baias individuais, projetadas para oferecer conforto, segurança e higiene. Os animais internados são monitorados continuamente, com aferição regular dos sinais vitais, avaliação do estado geral e acompanhamento da resposta aos tratamentos. As baias são equipadas com dispositivos que permitem aferir continuamente os sinais vitais dos animais, como temperatura, frequência cardíaca, frequência respiratória e pressão arterial. Esses dados são cruciais para identificar precocemente qualquer alteração no quadro clínico, as medicações são administradas conforme prescrição veterinária, seguindo horários e doses corretas, sendo assim, a equipe garante que o animal receba a medicação adequada para sua condição.



**Figura 6:** Baia individual do internamento da Clínica Veterinária de Olinda. **Fonte:** arquivo pessoal, 2025.

### 3. DESCRIÇÃO DAS ATIVIDADES DESENVOLVIDAS

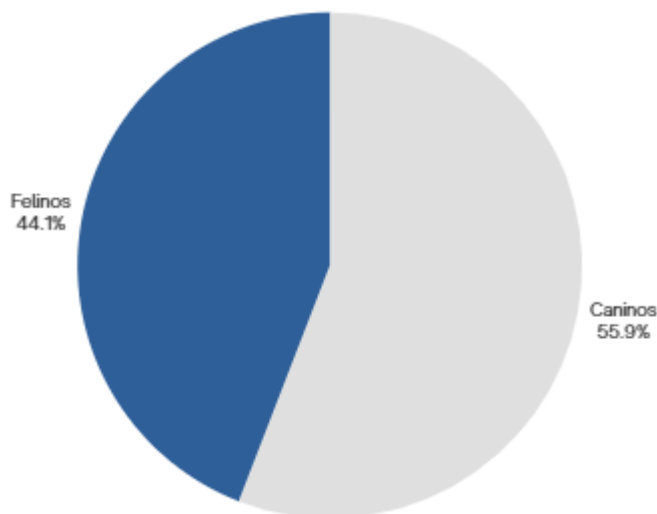
Durante o período do Estágio Supervisionado Obrigatório (ESO), as atividades foram realizadas das 08h00 às 12h00 e das 13h00 às 17h00 na Clínica, localizada em Olinda-PE. As consultas médicas possibilitaram a participação direta na realização de anamnese detalhada e exame físico sistemático dos pacientes. Quando necessário, foram requisitados exames complementares, com posterior coleta de amostras biológicas e encaminhamento ao setor laboratorial correspondente. Nas áreas diagnóstica e terapêutica, acompanhou-se exames de imagem, como ultrassonografias e radiografias, auxiliando na contenção dos pacientes, alguns pacientes também eram encaminhados para a enfermagem, onde foram submetidos a protocolos de fluidoterapia, com administração de medicamentos por vias intramuscular (IM), intravenosa (IV), subcutânea (SC) e tópica, sempre monitorando a resposta dos animais.

Na rotina cirúrgica, foi possível participar desde o preparo do animal, incluindo tricotomia e antissepsia, até a organização da sala cirúrgica e instrumentação durante os procedimentos. Além disso, auxiliar no pós-operatório imediato, realizando monitoramento, curativos e administração de analgésicos e anti-inflamatórios conforme orientação. Em casos que requerem cuidados específicos, foi possível participar de transfusões sanguíneas, estabilizações emergenciais e procedimentos odontológicos, assim na orientação dos tutores quanto aos cuidados pós-consulta ou pós-cirúrgicos, fornecendo informações claras e detalhadas.

Além das atividades diretamente relacionadas ao manejo clínico, o estágio oferece vivência em aspectos administrativos, como organização de fichas clínicas, agendamento de consultas e manutenção de registros médicos, desenvolvendo habilidades de gestão e comunicação. Essa experiência prática é fundamental para consolidar o conhecimento teórico, desenvolver habilidades técnicas e promover a confiança profissional, preparando o futuro médico veterinário para os desafios da prática clínica.

#### 4. DISCUSSÃO DAS ATIVIDADES DESENVOLVIDAS

Durante o período do estágio supervisionado, foram acompanhados 98 animais, entre caninos e felinos (Gráfico 1).

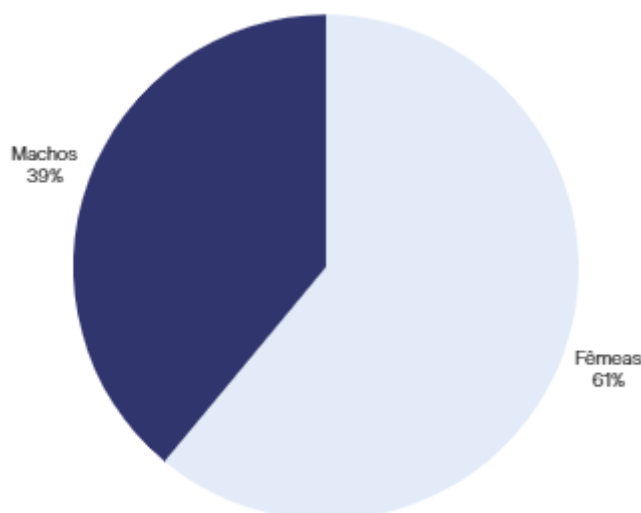


**Gráfico 1:** Percentual da quantidade de cães e gatos acompanhados durante o ESO na Clínica Veterinária de Olinda, no período de 25 de novembro de 2024 até 14 de janeiro de 2025.

Percebe-se, no gráfico 1, que a maior frequência de atendimentos veterinários é para caninos em comparação aos felinos, e pode ser atribuída a diversos fatores comportamentais, culturais e de manejo (Bennett et al., 2015). Cães geralmente apresentam comportamentos mais extrovertidos e sociáveis, o que facilita a identificação de sinais clínicos pelos tutores. Por outro lado, gatos tendem a ser mais reservados e independentes, o que pode dificultar a percepção de doenças pelos proprietários. Muitas vezes, os sinais clínicos em felinos são sutis, levando a uma menor procura por serviços veterinários (Sollitto, 2022).

Historicamente, a população de cães tem sido maior que a de gatos, o que naturalmente resulta em um número maior de atendimentos veterinários para cães. No entanto, pesquisas recentes apontam para um crescimento na população de gatos nos lares brasileiros. Segundo o

Censo Pet PIB (2023), houve um aumento de 6% no número de gatos em lares brasileiros em um período de 12 meses, à medida que a população felina cresce e a conscientização sobre a importância dos cuidados veterinários para gatos aumenta, é provável que a frequência de atendimentos veterinários para felinos também se eleve.



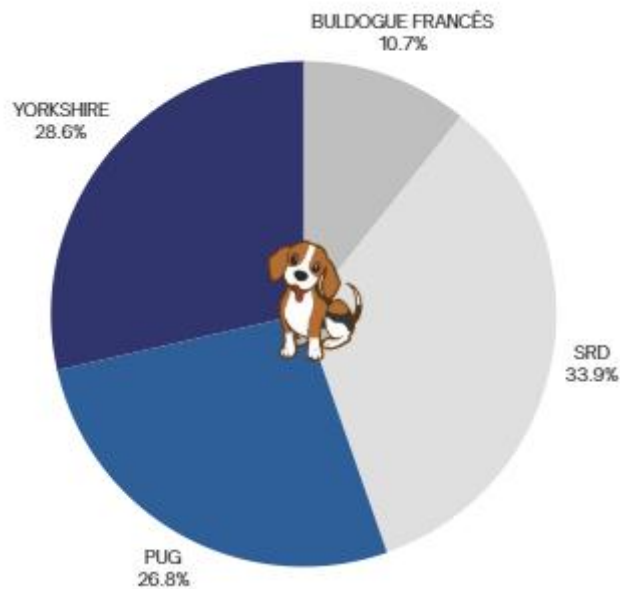
**Gráfico 2:** Percentual do sexo dos animais acompanhados em atendimento durante o ESO na Clínica Veterinária de Olinda, no período de 25 de novembro de 2024 até 14 de janeiro de 2025.

Na clínica veterinária de Olinda, a maioria dos atendimentos eram para cães fêmeas (Gráfico 2), o que corrobora com o levantamento realizado até setembro de 2023, pelo Censo Pet PIB, observou-se uma preferência distinta em relação ao gênero dos animais adotados no Brasil. No caso dos cães, 61,3% dos adotantes demonstraram preferência por fêmeas, enquanto 56,7% optaram por machos. Para os gatos, 38,7% dos adotantes preferiram fêmeas, e 43,3% escolheram machos.

A maioria dos animais levados à clínica, tanto cães quanto gatos, são animais sem raça definida (Gráfico 3 e 4). De acordo com uma pesquisa realizada pelo Censo Pet PIB (2023), aproximadamente 32% dos cães e 52% dos gatos com dono no Brasil são Sem Raça Definida (SRD). Corroborando com os resultados verificados na clínica, seguidos de raças braquicefálicas, visto que a especialidade em destaque do local é a pneumologia, comandada com maestria pela médica veterinária referência na área, Andrea Cruz.



**Gráfico 3:** Percentual de raças de felinos atendidos na Clínica Veterinária de Olinda, no período de 25 de novembro de 2024 até 14 de janeiro de 2025.

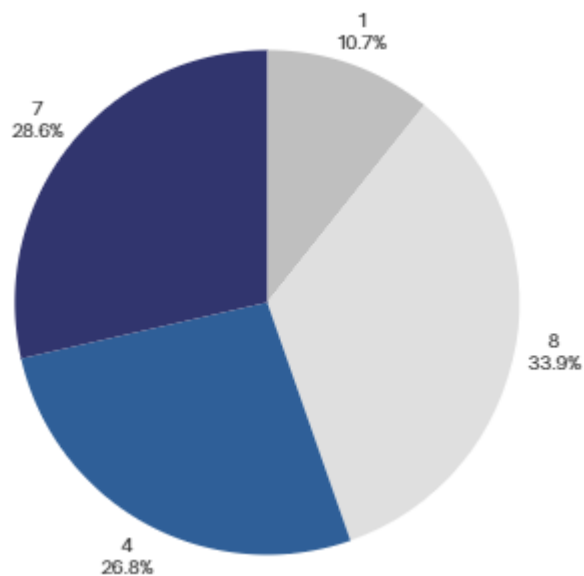


**Gráfico 4:** Percentual de raças de caninos atendidas na Clínica Veterinária de Olinda, no período de 25 de novembro de 2024 até 14 de janeiro de 2025.

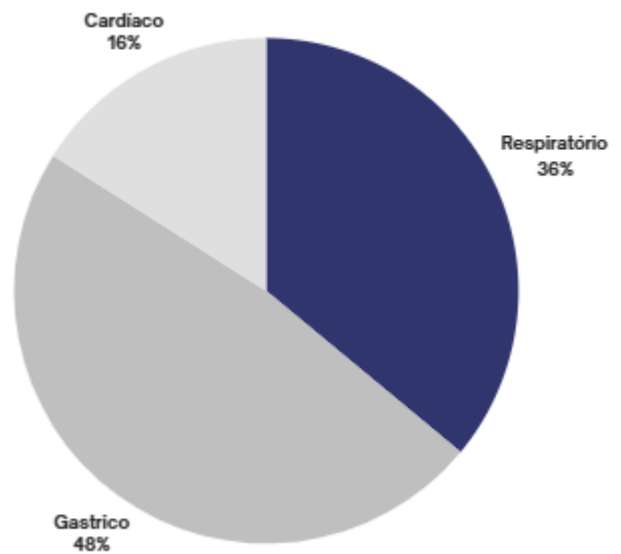
As raças encaminhadas em maior quantidade são as braquicefálicas (Gráfico 4), ou seja, são aquelas que têm o focinho encurtado e a cabeça achatada. Os cães braquicefálicos vêm ganhando cada vez mais popularidade entre os tutores, sendo amplamente apreciados por suas características físicas e comportamentais, que conquistaram a preferência de muitas pessoas. (Hussein et al., 2012; Meola, 2013). Geralmente essas raças são acometidas pela síndrome braquicefálica, ou seja, é um conjunto de anomalias anatômicas congênitas que comprometem

as vias respiratórias superiores, levando a dificuldades respiratórias e outros problemas de saúde sistêmicos, tais alterações envolvem a estenose das narinas, alongamento do palato mole, hipoplasia traqueal e eversão dos sacos laríngeos (Meola, 2013). Como a clínica possui pneumologista, ocorre uma grande procura a este serviço, visto que essas alterações aumentam a resistência na passagem do ar, levando aos sintomas descritos por Lodato & Hedlund, 2012, como respiração ruidosa, dificuldade em realizar exercícios, engasgos e, em casos mais severos, síncope e colapso, sendo assim, o manejo dessa síndrome deve incluir procedimentos cirúrgicos para corrigir as anomalias e melhorar a qualidade de vida do animal.

A maioria dos animais encaminhados ao serviço veterinário possuíam idade entre 4 a 8 anos (Gráfico 5), o que pode ser explicado pela crescente preocupação dos tutores em relação aos seus animais, visto que os pets não mais são vistos como animais e sim como membros da família, e cada vez mais aumenta a busca por serviços de saúde.

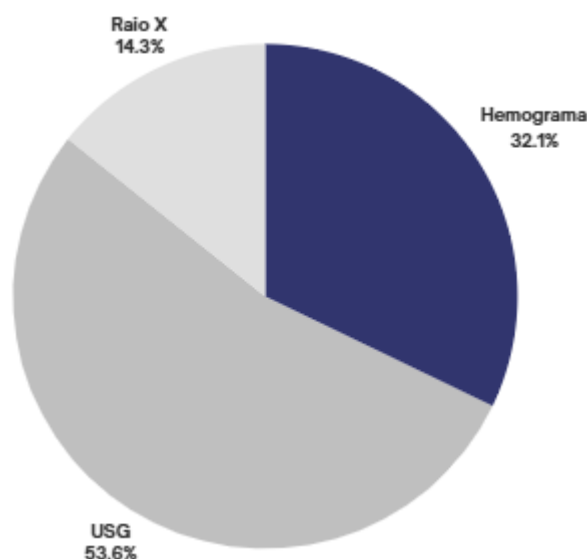


**Gráfico 5:** Idade dos animais acompanhados em atendimento durante o ESO na Clínica Veterinária de Olinda, no período de 25 de novembro de 2024 até 14 de janeiro de 2025.



**Gráfico 6:** Percentual do sistema corporal afetado dos animais acompanhados em atendimento durante o ESO na Clínica Veterinária de Olinda, no período de 25 de novembro de 2024 até 14 de janeiro de 2025.

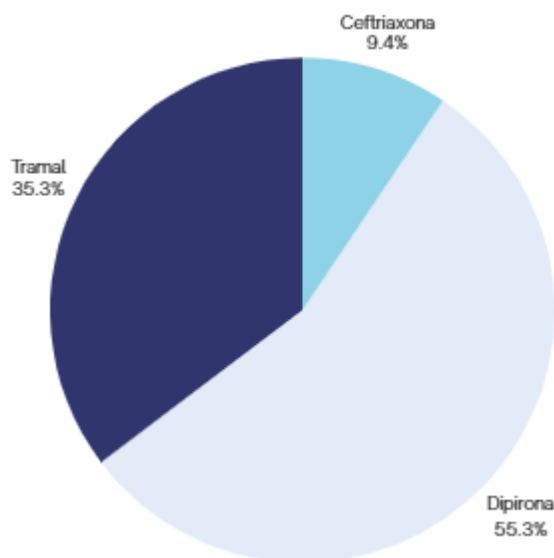
Os sistemas mais afetados foram o gástrico, respiratório, seguido de cardíaco, corroborando com as especialidades presentes na clínica veterinária de Olinda (Gráfico 6).



**Gráfico 7:** Percentual de realização de exame dos animais acompanhados em atendimento durante o ESO na Clínica Veterinária de Olinda, no período de 25 de novembro de 2024 até 14 de janeiro de 2025.

O principal exame realizado foi a ultrassonografia abdominal (Gráfico 7), seguido de hemograma e raio-X, a ultrassonografia é um exame essencial na clínica médica de pequenos animais, sendo amplamente utilizado para diagnóstico e monitoramento de diversas condições.

Trata-se de um método de imagem não invasivo, seguro e indolor, que permite a avaliação detalhada de órgãos internos, como a análise de fígado, baço, rins, bexiga, intestinos e pâncreas, identificando alterações como inflamações, tumores, cálculos, acúmulo de líquidos e obstruções (Fossum, 2014).



**Gráfico 8:** Percentual de medicações mais utilizadas nos animais acompanhados em atendimento durante o ESO na Clínica Veterinária de Olinda, no período de 25 de novembro de 2024 até 14 de janeiro de 2025.

Como observado no gráfico 8, a principal medicação utilizada na clínica veterinária de Olinda é para o controle da dor, sendo ela a Dipirona Sódica, que pertence à classe dos analgésicos e antipiréticos não opioides. Mais especificamente, é classificada como um pirazolônico, não sendo considerada um anti-inflamatório não esteroide (AINE) clássico, pois apresenta uma ação anti-inflamatória muito discreta em comparação a outros fármacos dessa categoria (Goodman & Gilman, 2012).

Em seguida o Cloridrato de Tramadol, que é um medicamento da classe dos opioides, e embora seja um opioide, possui um perfil de ação um pouco diferente dos tradicionais, como morfina ou codeína. O tramadol age principalmente no sistema nervoso central, ligando-se aos receptores opioides, mas também inibe a recaptação de neurotransmissores como a serotonina e a norepinefrina, o que potencializa seu efeito analgésico (Grahame-Smith & Aronson, 2004). É utilizado no tratamento de dores de intensidade leve a moderada, como em condições musculoesqueléticas, pós-operatórias ou associadas a doenças crônicas (Goodman & Gilman, 2012).

Sendo assim, o controle da dor é essencial para garantir o bem-estar dos animais e promover uma recuperação eficiente após procedimentos clínicos ou cirúrgicos, pois a dor não tratada pode desencadear uma cascata de eventos fisiológicos deletérios, como aumento do cortisol, estresse, inapetência, imunossupressão, alterações cardiovasculares, perda de apetite, e comportamento agressivo ou retraído (Cunningham, 2014). Além de comprometer a qualidade de vida do animal, a presença de dor prolongada dificulta os cuidados médicos e pode retardar o processo de cura. O controle da dor também tem um impacto positivo na percepção dos tutores, que valorizam a garantia de conforto e cuidado adequado para seus pets.

Em terceiro lugar, encontra-se a Ceftriaxona Sódica, um antibiótico da classe das cefalosporinas de terceira geração, que é amplamente utilizada no tratamento de infecções bacterianas, sendo eficaz contra uma grande variedade de bactérias Gram-positivas e Gram-negativas. A ceftriaxona age inibindo a síntese da parede celular bacteriana, o que leva à morte das bactérias (Goodman & Gilman, 2012).

Os antibióticos desempenham um papel fundamental na saúde dos animais, sendo essenciais para o tratamento de uma variedade de infecções, incluindo as respiratórias, urinárias, dérmicas, abdominais e até infecções pós-cirúrgicas, onde as bactérias podem se aproveitar da vulnerabilidade dos animais (Spinosa, 2011). Sua principal função é combater e eliminar bactérias patogênicas, prevenindo a disseminação de doenças e a complicação de condições clínicas que poderiam ser fatais. Além de serem essenciais no tratamento, os antibióticos também têm um papel preventivo, especialmente em procedimentos cirúrgicos invasivos, onde o risco de infecção é elevado. A administração profilática de antibióticos antes de uma cirurgia pode evitar complicações graves, garantindo a recuperação rápida e sem intercorrências (Tavares, 2009). No entanto, é importante que o uso de antibióticos seja sempre indicado de forma criteriosa, com base em diagnóstico preciso e, quando possível, com teste de sensibilidade bacteriana, o que evitaria o uso indiscriminado, que pode levar ao desenvolvimento de resistência bacteriana, uma preocupação crescente na medicina veterinária e humana (Spinosa, 2011).

Portanto, o uso racional de antibióticos nas clínicas veterinárias não só promove a saúde e a recuperação dos animais, mas também ajuda a preservar a eficácia desses medicamentos, evitando que as bactérias se tornem resistentes e diminuindo o impacto de infecções mais graves no futuro.

## **5. CONSIDERAÇÕES FINAIS**

O estágio obrigatório supervisionado na área de clínica médica de pequenos animais oferece uma oportunidade prática para os estudantes aplicarem os conhecimentos adquiridos em sala de aula, permitindo que desenvolvam habilidades técnicas, diagnósticas e terapêuticas essenciais para a prática clínica. Sob a supervisão de profissionais experientes, foi possível vivenciar situações reais, interagir com os tutores e aprender a lidar com a complexidade dos cuidados médicos de cães e gatos, além de participar ativamente no manejo de doenças, emergências e tratamentos.

Esse estágio também contribuiu para o desenvolvimento de competências emocionais e éticas, fundamentais no cuidado com os animais e no relacionamento com os tutores, que buscam, muitas vezes, respostas rápidas e eficazes para os problemas de saúde de seus pets. Além disso, a experiência proporcionou uma visão ampla do cotidiano de uma clínica veterinária, habilitando para tomar decisões clínicas, realizar procedimentos e seguir protocolos de forma segura e eficaz. Portanto, o estágio supervisionado foi indispensável na formação profissional capacitada, para combater os desafios da medicina veterinária com confiança e responsabilidade, garantindo o bem-estar dos animais e a satisfação dos tutores.

## 6. REFERÊNCIAS BIBLIOGRÁFICAS

BENNETT, P.; TRIGG, J.; GODBER, T.; BROWN, C. **Uma abordagem de amostragem de experiência para investigar associações entre a presença de animais de estimação e indicadores de bem-estar psicológico e humor em australianos mais velhos.** *Anthrozoös*, v. 28, p. 403–420, 2015.

BENNETT, V.; GOURKOW, N.; MILLS, D. S. **Facial correlates of emotional behaviour in the domestic cat (*Felis catus*).** *Behavioural Processes*, v. 141, p. 342–350, 2017.

BRUNTON, L. L. **Goodman & Gilman: As Bases Farmacológicas da Terapêutica.** 12. ed. Rio de Janeiro: McGraw-Hill, 2012.

FOSSUM, T. W. **Cirurgia de pequenos animais.** 4. ed., v. 1. Elsevier Brasil, 2014.

GRAHAME-SMITH, D.; ARONSON, J. **Tratado de Farmacologia Clínica e Farmacoterapia.** 3. ed. Rio de Janeiro: Guanabara Koogan, 2004.

BRUNTON, L.L; CHABNER BA; KNOLLMANN BC. **GOODMAN & GILMAN: As Bases Farmacológicas da Terapêutica.** 12ª edição. Rio de Janeiro, McGraw-Hill, p.2112, 2012.

GRAHAME-SMITH, D.G; ARONSON, J.K. **Tratado de farmacologia clínica e farmacoterapia.** Rio de Janeiro: Guanabara Koogan, 2004.

HAGIWARA, M. K. **Cunningham tratado de fisiologia veterinária.** 2014.

HUSSEIN, A. K.; SULLIVAN, M.; PENDERIS, J. **Effect of brachycephalic, mesaticephalic, and dolichocephalic head conformations on olfactory bulb angle and orientation in dogs as determined by use of in vivo magnetic resonance imaging.** *American Journal of Veterinary Research*, v. 73, n. 7, p. 946–951, 2012.

INSTITUTO PET BRASIL. **Censo Pet IPB: com alta recorde de 6% em um ano, gatos lideram crescimento de animais de estimação no Brasil.** 2022. Disponível em: <https://institutopetbrasil.com/fique-por-dentro/amor-pelos-animais-impulsiona-os-negocios-2-2/>. Acesso em: 25 jan. 2025.

KLEIN BG. Cunningham. **Tratado de Fisiologia Veterinária,** 5ª ed., Rio de Janeiro: Elsevier, p. 710, 2014.

LODATO, D. L.; HEDLUND, C. S. **Brachycephalic airway syndrome: management.** *Compend Contin Educ Vet*, v. 34, n. 8, p. E4, 2012.

LODATO, D. L.; HEDLUND, C. S. **Brachycephalic airway syndrome: pathophysiology and diagnosis.** *Compend Contin Educ Ation Veterinary*, v. 34, n. 7, p. E3, 2012.

MEOLA, S. D. **Brachycephalic airway syndrome.** *Topics in Companion Animal Medicine*, v. 28, n. 3, p. 91–96, 2013.

SOLLITTO, André. **Por que brasileiros têm preferido escolher gatos como companheiros do lar.** *Veja*, 2022. Disponível em: <https://veja.abril.com.br/comportamento/por-que-brasileiros-tem-preferido-escolher-gatos-como-companheiros-do-lar/>. Acesso em: 5 jan. 2025.

SPINOSA, Helenice de Souza e GÓRNIAK, Silvana Lima e BERNARDI, Maria Martha. **Farmacologia aplicada à medicina veterinária.** Rio de Janeiro: Guanabara Koogan. Acesso em: 25 mar. 2025., 2011.

TAVARES, W. **Antibióticos e quimioterápicos para o clínico.** 2. ed. rev. e atual. São Paulo: Editora Atheneu, 2009.

## **II. CAPÍTULO 2 – BALONAMENTO ENDOSCÓPICO NO TRATAMENTO DE ESTENOSE ESOFÁGICA INDUZIDA POR DOXICICLINA EM FELINO – RELATO DE CASO**

### **1. INTRODUÇÃO**

Nos últimos anos, cães e gatos têm ocupado um lugar cada vez mais especial na vida das pessoas, sendo frequentemente considerados membros da família. Essa mudança cultural reflete a crescente humanização dos animais de estimação, influenciada por fatores como a urbanização, a redução do tamanho das famílias e o aumento da valorização do bem-estar animal. A relação entre humanos e seus pets muitas vezes ultrapassa o afeto, assumindo características de um vínculo parental, em que os tutores se referem aos animais como filhos (Hirschman, 1994).

Além disso, os animais domésticos desempenham papéis importantes no suporte emocional de seus tutores, aliviando sentimentos de solidão e promovendo saúde mental (Cain 1983). Estudos mais recentes também corroboram essa visão, indicando que os tutores estão dispostos a investir significativamente em cuidados médicos, alimentação e conforto para seus pets, similar ao que fariam por membros humanos da família (McNicholas et al., 2005). Desta forma, a crescente preocupação dos tutores com o bem-estar de seus pets tem impulsionado o avanço de serviços veterinários especializados, incluindo a gastroenterologia veterinária, que se dedica ao diagnóstico e manejo de doenças do trato gastrointestinal. Essa demanda reflete não apenas o vínculo emocional dos tutores com seus animais, mas também sua disposição em investir em cuidados de alta qualidade para assegurar sua saúde (Censo Pet PIB, 2023).

As alterações gastrointestinais, como vômitos, regurgitações, diarreias, perda de apetite, peso e desconforto abdominal, são uma das principais preocupações de tutores de cães e gatos, levando-os frequentemente a buscar atendimento veterinário especializado. Esses sinais não apenas causam desconforto nos animais, mas também despertam grande ansiedade nos tutores, (Hirschman, 1994). Doenças gastrointestinais podem variar desde condições autolimitantes, como gastrites leves, até quadros graves, como enterites infecciosas ou doenças inflamatórias intestinais crônicas, exigindo avaliação diagnóstica precisa e tratamento especializado (Westermarck et al., 2005). Além disso, estudos indicam que a pronta intervenção médica pode minimizar complicações e melhorar significativamente a qualidade de vida dos animais (Hall & German, 2010).

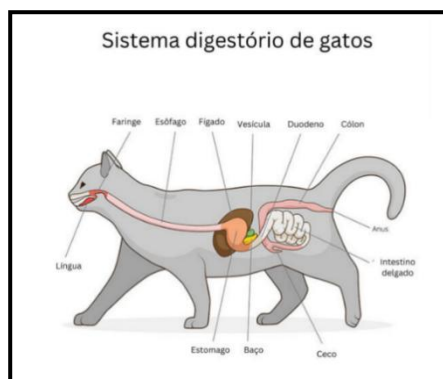## 2. REVISÃO DE LITERATURA

### 2.1 Aspectos anatômicos e fisiológicos do esôfago

O sistema digestório dos pequenos animais (Figura 7) é composto por uma série de órgãos que colaboram para a digestão e absorção de nutrientes. Inicia-se na boca onde os alimentos são mastigados e misturados com a saliva, que contém enzimas digestivas. Seguindo para o esôfago que é um tubo muscular que transporta os alimentos da boca ao estômago por meio de movimentos peristálticos (Cunningham, 2014).

O esôfago pode ser dividido em três porções: A porção cervical, localiza-se no pescoço, a torácica passa pelo mediastino dorsal, percorrendo a cavidade torácica e a porção abdominal atravessa o diafragma e se liga ao estômago na junção gastroesofágica (Eurell & Frappier, 2012).

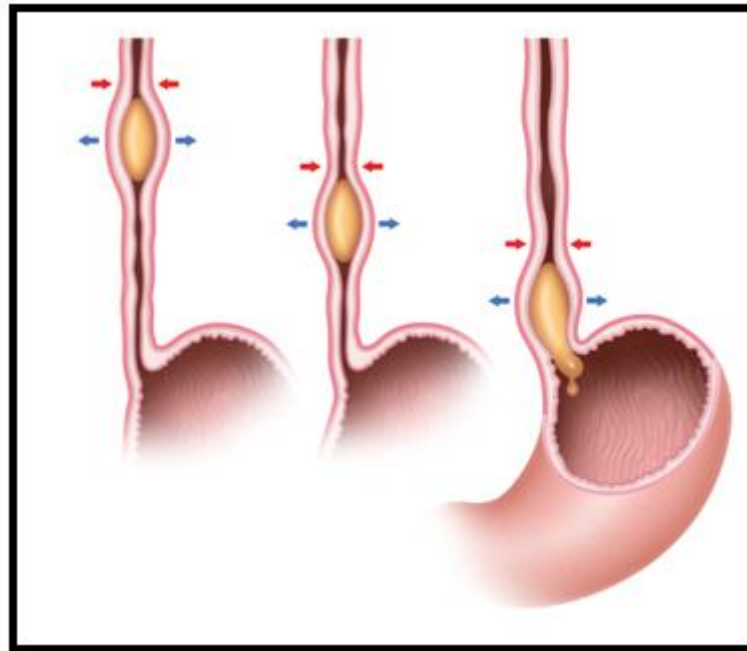
Esse órgão possui dois esfíncteres, sendo o primeiro o cranial e o segundo o caudal. O esfíncter cranial, está situado na porção inicial do esôfago, próximo à laringe e à faringe, tem a função de evitar a aspiração e a entrada de ar na via digestiva. Já o esfíncter caudal, atua como uma válvula reforçada pelo anel gastroesofágico, impedindo o refluxo do conteúdo gástrico (Dyce, 2010). Seu funcionamento é regulado por estímulos mecânicos, nervosos, hormonais e químicos.



**Figura 7:** Anatomia do sistema digestório dos felinos. **Fonte:** PetBiomias.com.

A progressão do alimento (Figura 8) e a manutenção do tônus da parede esofágica ocorrem por meio de três tipos de ondas peristálticas. As ondas peristálticas primárias são contínuas e rápidas, percorrendo o esôfago da faringe até o cárdia, sob controle de fibras colinérgicas dos nervos vago. As ondas secundárias surgem em resposta à distensão ou deformação da parede esofágica, ativando receptores mecânicos e plexos neurais locais. Por fim, as ondas peristálticas terciárias ou segmentares são curtas, de baixa intensidade e ocorrem

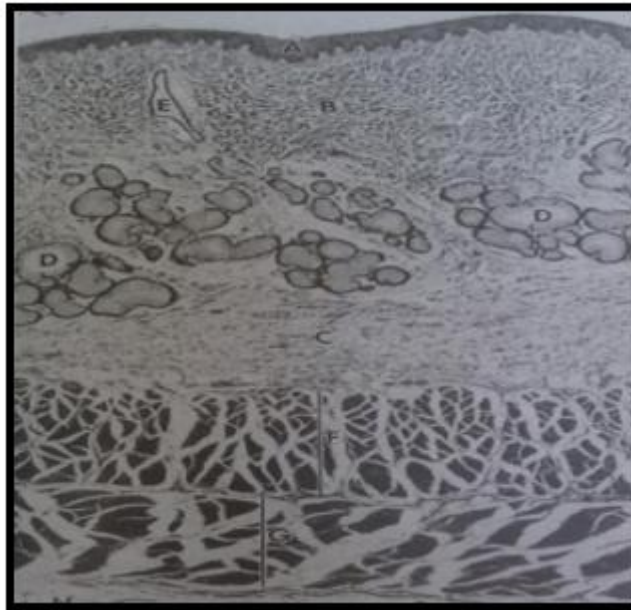
de maneira espontânea, sendo estimuladas pelos plexos da parede esofágica (Eurell & Frappier, 2012).



**Figura 8:** Imagem ilustrativa de como ocorre o peristaltismo esofágico. **Fonte:** Mundoeducação.com.br.

A inervação do esôfago é majoritariamente controlada pelo nervo vago e plexos nervosos entéricos. A vascularização é fornecida por ramos das artérias tireoideas, broncoesofágicas e gástricas. Sendo assim, a anatomia do esôfago é crucial para a deglutição e o transporte eficiente do alimento ao estômago, e alterações nesse órgão podem resultar em patologias como megaesôfago, estenoses e refluxo gastroesofágico (Dyce, 2010).

A parede esofágica é composta por quatro camadas (Figura 9), semelhantes às do trato digestório. Mucosa composta de epitélio estratificado pavimentoso, com função de proteção contra atrito, submucosa rica em glândulas mucosas que lubrificam o esôfago, muscular que apresenta variação entre espécies, podendo conter musculatura estriada e lisa, onde nos cães, é predominantemente estriada ao longo de todo o esôfago, enquanto nos gatos há transição para musculatura lisa no terço distal. E camada adventícia, também denominada serosa, é a camada mais externa, variando conforme a localização do esôfago (Eurell & Frappier 2012).



**Figura 9:** Esôfago do cão A) Epitélio escamoso estratificado não queratinizado, (B) lâmina própria da túnica mucosa, (C) submucosa, (F) Camada circular interna da túnica muscular, (G) camada longitudinal externa da túnica muscular e H) adventícia. **Fonte:** Eurell& Frappier, 2012.

### 3. ESTENOSE ESOFÁGICA

A estenose esofágica é uma condição caracterizada pelo estreitamento anormal do esôfago, o que dificulta a passagem do alimento e pode causar sintomas como disfagia, ptialismo e regurgitação. Esse estreitamento pode ocorrer em qualquer parte do esôfago, mas é mais comum na porção distal, ou seja, próxima ao estômago, frequentemente como resultado de processos inflamatórios, como a esofagite, ou de traumas físicos, como corpos estranhos ou lesões pós-cirúrgicas (Corgozinho et al., 2006).

A causa mais frequente de estenose esofágica em cães e gatos é a esofagite, que pode ser desencadeada por ingestão de substâncias irritantes, medicamentos como doxiciclina, ou até mesmo por refluxo gástrico, que podem ocorrer devido ao longo posicionamento do animal em decúbito dorsal em longas cirurgias, por exemplo (Vlasin et al., 2004). Em casos mais graves, a inflamação crônica leva à formação de tecido cicatricial, o que causa o estreitamento da luz esofágica e, conseqüentemente, a estenose.

Os sinais clínicos variam de acordo com a gravidade do estreitamento, mas incluem dificuldade para engolir alimentos sólidos e líquidos, perda de peso, desidratação e, em alguns casos, dor associada à deglutição. O diagnóstico geralmente é feito através de radiografias, endoscopia, que permitem visualizar o estreitamento do esôfago (Vlasin et al., 2004).

O tratamento da estenose esofágica depende da causa subjacente e da gravidade da condição. Pode envolver medicação para controlar a inflamação, dieta líquida ou pastosa para facilitar a alimentação, e em casos mais graves, balonamento endoscópico ou cirurgia para a remoção de tecido cicatricial e dilatação do esôfago (Katerina et al., 2002; Vlasin et al., 2004; Corgozinho et al., 2006). A dilatação endoscópica é um procedimento comum e eficaz, onde um balão é inserido e inflado para alargar a área estreitada do esôfago, proporcionando alívio dos sintomas. A estenose esofágica é uma condição que exige diagnóstico e tratamento precoces para evitar complicações mais graves, como aspiração pulmonar ou malnutrição, desta forma, qualquer sinal de dificuldade alimentar em cães e gatos deve ser investigado de imediato para garantir o tratamento adequado.

### **3.1 SINAIS CLÍNICOS**

A estenose esofágica manifesta-se predominantemente por sinais clínicos relacionados à dificuldade de deglutição e à obstrução parcial do trânsito alimentar. Regurgitação frequente e progressiva é um dos principais achados, ocorrendo logo após a ingestão de alimentos, especialmente de consistência sólida, sendo geralmente não digeridos e misturados com saliva. A disfagia também é comum, podendo se apresentar como dificuldade para apreender, mastigar ou engolir o alimento, muitas vezes acompanhada de sinais de desconforto, como movimentos repetitivos de deglutição, extensão do pescoço e tentativas de engolir sem sucesso (Katerina et al., 2002).

O ptialismo, caracterizado pelo aumento da salivação, ocorre devido à irritação da mucosa esofágica e ao esforço prolongado para engolir. Animais afetados podem apresentar perda de peso progressiva e desnutrição, pois a ingestão inadequada de alimentos compromete a nutrição. Em casos mais graves, sinais respiratórios, como tosse, dispneia e pneumonia aspirativa, podem ser observados devido à aspiração de conteúdo regurgitado para as vias aéreas (Katerina et al., 2002). Além disso, a dor retroesternal pode estar presente, manifestando-se por sinais inespecíficos como inquietação, relutância em se alimentar e vocalizações durante a deglutição (Johnson & Sherding, 1998).

### **3.2 DIAGNÓSTICO**

O diagnóstico da estenose esofágica é baseado no histórico, sinais clínicos apresentados pelo paciente e exames complementares. Como principal manifestação, os animais afetados

costumam apresentar regurgitação pós-prandial, disfagia, ptialismo, perda de peso progressiva. (Vlasin et al., 2004).

### **3.2.1 Endoscopia**

A endoscopia é um exame de escolha no diagnóstico de afecções gastrointestinais por ser um procedimento seguro, ágil e minimamente invasivo, permitindo a avaliação direta da mucosa esofágica e possibilitando intervenções terapêuticas quando necessário. (Venter et al., 2005).

### **3.2.2 Esofagograma**

As radiografias simples, por si só, costumam fornecer informações diagnósticas limitadas. O esofagograma, realizado com bário líquido, pode evidenciar a retenção intraluminal do contraste ou a presença de desvio e estreitamento na região afetada, achados característicos da estenose esofágica (Jones et al., 1992). Já a endoscopia revela a estenose esofágica como um anel de tecido fibroso esbranquiçado, frequentemente associado à esofagite (Sherding et al., 1999).

É fundamental distinguir a estenose esofágica de outras doenças que também causam regurgitação, como megaesôfago, neoplasias esofágicas, hérnia de hiato e distúrbios neuromusculares. A realização de exames complementares é indispensável para descartar essas patologias e definir a abordagem terapêutica mais adequada (Ford & Mazzaferro, 2012).

## **3.3 TRATAMENTO**

As estenoses esofágicas podem ser manejadas por meio de dilatação endoscópica ou intervenção cirúrgica, sendo a primeira a abordagem de escolha devido à menor taxa de complicações associadas. A dilatação mecânica do segmento estenosado pode ser realizada utilizando balão dilatador, com o objetivo de restaurar o calibre luminal do esôfago. A opção cirúrgica é menos favorável, pois apresenta risco elevado de estenose cicatricial recorrente, deiscência de sutura e complicações inerentes à cirurgia torácica (Sturgess, 2001).

Independentemente da técnica empregada, o prognóstico dos pacientes com estenose esofágica permanece reservado, principalmente devido à possibilidade de recidivas (Sturgess, 2001). A dilatação endoscópica é geralmente realizada em intervalos de cinco a

sete dias, sendo necessário um número variável de sessões, geralmente entre três e dez, conforme a gravidade da estenose e a resposta ao tratamento.

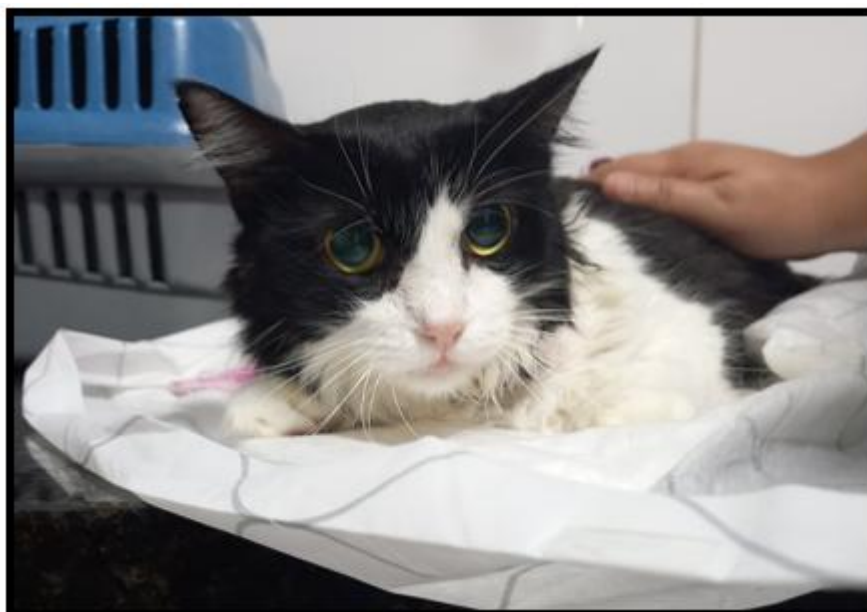Durante o protocolo terapêutico, é essencial o manejo controlado da esofagite secundária, que deve ser tratado concomitantemente às sessões de dilatação e mantido por duas a três semanas após a última intervenção. O controle do refluxo gastroesofágico pode ser realizado com o uso de agentes procinéticos, como metoclopramida, para aumentar a motilidade gástrica e reduzir episódios de refluxo. Além disso, bloqueadores de receptores H<sub>2</sub> como a cimetidina ou famotidina, e inibidores da bomba de prótons como o omeprazol, são indicados para a redução da secreção gástrica ácida. O sucralfato em suspensão pode ser administrado como agente citoprotetor, formando uma barreira eficaz contra a ação do ácido sobre a mucosa esofágica lesionada (Sherding et al., 1999; Vlasin et al., 2004).

O uso de antibióticos de amplo espectro também é indicado para prevenir infecção bacteriana da mucosa comprometida. Embora não haja consenso sobre sua eficácia, corticosteroides podem ser prescritos com a finalidade de reduzir a resposta inflamatória, inibir a deposição excessiva de colágeno e minimizar a formação de tecido fibroso, reduzindo assim a chance de recidivas, visto que cada procedimento de dilatação esofágica resulta em uma nova microlesão no local da estenose, desencadeando resposta inflamatória com ativação de fibroblastos e deposição de colágeno (Johnson & Sherding, 1998; Sherding et al., 1999; Simpson, 2001; Camargo et al., 2003).

Esse processo pode levar à reformação do estreitamento esofágico em um período variável, resultando no retorno dos sinais clínicos, como disfagia e regurgitação. Nos casos de recorrência precoce da estenose, menos de três meses após o procedimento, acredita-se que a administração de corticosteroides possa retardar esse processo, tornando a reestenose mais lenta e favorecendo um maior intervalo entre as dilatações (Camargo et al., 2003).

#### **4. RELATO DE CASO**

Foi atendida na Clínica Veterinária de Olinda uma paciente felina, SRD, fêmea, com quatro anos de idade e peso corporal de 3,4 kg (figura 10), apresentando disfagia, regurgitação, ptialismo e perda ponderal progressiva. Segundo relato da tutora, os sinais clínicos iniciaram-se há aproximadamente um mês, após atendimento prévio em outra clínica veterinária, onde foi realizado hemograma que evidenciou trombocitopenia, suspeitando-se de Mycoplasmoses (*Mycoplasma haemofelis*), e como conduta terapêutica, foi prescrito tratamento exclusivo com doxiciclina sódica na dose de 16 mg/kg, a cada 12 horas, durante 28 dias.



**Figura 10:** Paciente momentos antes de realizar a endoscopia. **Fonte:** arquivo pessoal, 2025.

Contudo, não houve orientação quanto à administração do fármaco com alimento ou água, medida essencial para reduzir o risco de lesões esofágicas induzidas por comprimidos. Com a progressão do tratamento, a paciente evoluiu com episódios recorrentes de regurgitação e emagrecimento acentuado, culminando em internamento em clínica especializada em gastroenterologia. Durante a hospitalização, foram realizados exames complementares, incluindo hemograma com pesquisa hematozoários, bioquímica sérica e ultrassonografia abdominal, os quais não evidenciaram alterações significativas que justificassem o quadro clínico (Tabela 1, 2 e 3).

SÉRIE VERMELHA	RESULTADOS	REFERÊNCIA
<b>HEMÁCIAS</b>	4,7 milhões/mm <sup>3</sup>	3,5 – 8 milhões/mm <sup>3</sup>
<b>HEMOGLOBINA</b>	7,8 g/dl	7 - 14
<b>HEMATÓCRITO</b>	25%	22 - 38
<b>VCM</b>	53,2 fl	40 - 55
<b>HCM</b>	16,6 pg	19,5 – 24,5 pg
<b>CHCM</b>	31,2 g/dl	31 – 35 g/dl
<b>PLAQUETAS</b>	235 mil/ul	230 – 680 mil/ul
<b>PROTEÍNA PLASMÁTICA</b>	6,1 g/dl	4,5 – 7,8 g/dl

**Tabela 1.** Hemograma, série vermelha, da paciente felina, SRD, fêmea, com quatro anos de idade e peso corporal de 3,4 kg.

<b>SÉRIE BRANCA</b>	<b>RESULTADOS</b>		<b>REFERÊNCIA</b>	
<b>LEUCÓCITOS</b>	11,1 mil/ul		6 – 17 mil/ul	
	<b>RELATIVO</b>	<b>ABSOLUTO</b>	<b>RELATIVO</b>	<b>ABSOLUTO</b>
<b>METAMIELÓCITOS</b>	0	0	0 – 0	0 – 0
<b>BASTONETES</b>	0	0	0 – 1	0 – 150
<b>SEGMENTADOS</b>	94	10434	40 – 75	2400 – 12750
<b>EOSINÓFILOS</b>	0	0	1 – 10	0 – 1700
<b>BASÓFILOS</b>	0	0	0 – 0	0 – 0
<b>LINFÓCITOS</b>	5	555	20 – 50	1200 – 8500
<b>MONÓCITOS</b>	1	111	1 - 4	100 - 680

**Tabela 2.** Hemograma, série branca, da paciente felina, SRD, fêmea, com quatro anos de idade e peso corporal de 3,4 kg.

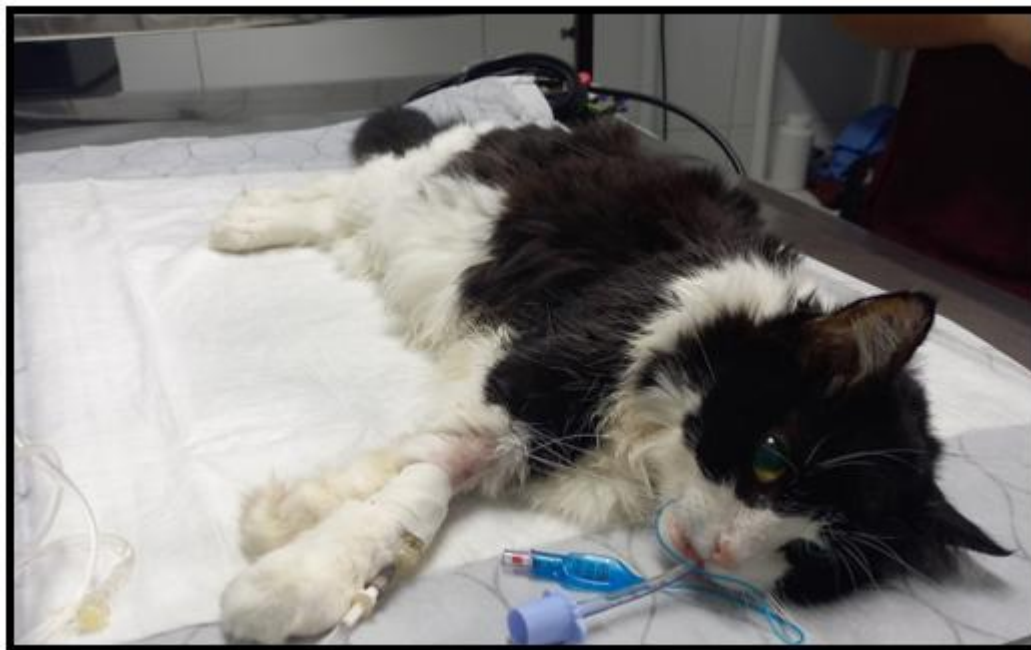<b>BIOQUÍMICA SÉRICA</b>	<b>RESULTADOS</b>	<b>REFERÊNCIA</b>
<b>ALT/TGP</b>	44,2	7 - 92 UI/L
<b>AST/TGO</b>	-	10 – 88 UI/L
<b>FOSFATASE ALCALINA</b>	78,9	20 – 156 UI/L
<b>UREIA</b>	16,4	10 – 60 mg/dl
<b>CREATININA</b>	0,81	0,5 – 1,6 mg/dl
<b>GLICOSE</b>	212,3	60 – 118 mg/dl

**Tabela 3.** Bioquímica sérica da paciente felina, SRD, fêmea, com quatro anos de idade e peso corporal de 3,4 kg.

Após uma semana de internamento sem melhora significativa, a paciente foi encaminhada à Clínica Veterinária de Olinda para avaliação especializada. Com base no histórico clínico e na evolução do quadro, foi sugerida a realização de endoscopia digestiva, com o objetivo de avaliar o segmento esofágico e investigar a presença de lesões secundárias ao uso prolongado de doxiciclina, e se necessário realizar balonamento, pois já existia a suspeita de estenose por esofagite.

Desta forma, a paciente foi encaminhada para endoscopia ao qual pode ser fechado o diagnóstico de estenose esofágica subsequente à esofagite, desta forma, escolheu-se a realização do tratamento menos invasivo, por meio da dilatação por endoscopia, utilizando o balão esofágico e não tratamento cirúrgico, para a quebra de tecido fibroso. Com 10 dias, o procedimento foi repetido, pois foi relatado que a paciente, apesar da ausência de regurgitação

e do ganho de peso, ainda apresentava esforço considerável ao deglutir. Após os dois procedimentos foi administrado prednisolona<sup>®</sup> na dose de 0,5 mg/kg, SID, durante 5 dias e sucralfil<sup>®</sup> 3ml, BID por 7 dias. Após o tratamento a paciente pôde ter alta médica e sua qualidade de vida de volta.



**Figura 11:** Paciente posicionada em decúbito lateral esquerdo para procedimento. **Fonte:** arquivo pessoal, 2025.

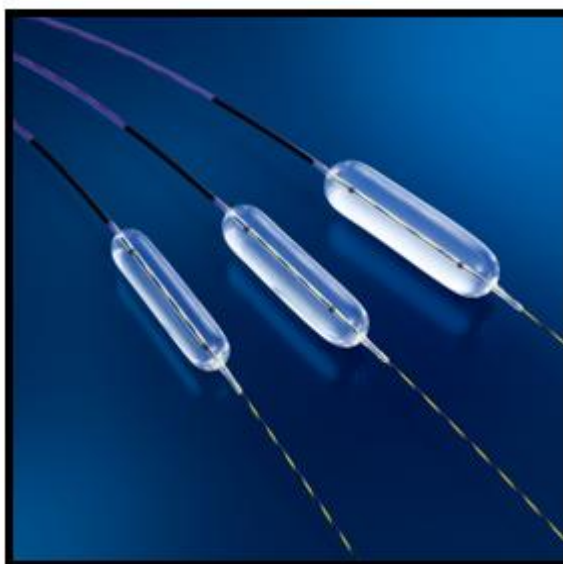
## 5. RESULTADOS E DISCUSSÃO

A paciente apresentou sinais clínicos de regurgitação e disfagia como os observados na literatura, segundo (Johnson & Sherding 1998) e (Katerina et al. 2002). O provável motivo para a formação da estenose neste caso foi a esofagite crônica oriunda do uso de doxiciclina. Embora a esofagite induzida por comprimidos seja uma reação adversa medicamentosa frequente, é possível que os clínicos a subdiagnostiquem. A doxiciclina sódica é o antibiótico mais frequentemente implicado como causa da esofagite induzida por fármacos (Zografos, 2009). No caso da Mycoplasmosse, o fármaco de primeira escolha para o tratamento é a doxiciclina, sendo a opção mais indicada devido ao seu perfil de segurança superior em comparação às demais tetraciclina nessa espécie.

A posologia recomendada para felinos é de 5 mg/kg a cada 12 horas ou 10 mg/kg a cada 24 horas, por um período de três a quatro semanas (Costa, 2011). Todavia, estudos demonstram que alguns gatos apresentam vômito quando a doxiciclina é fornecida SID na dosagem de

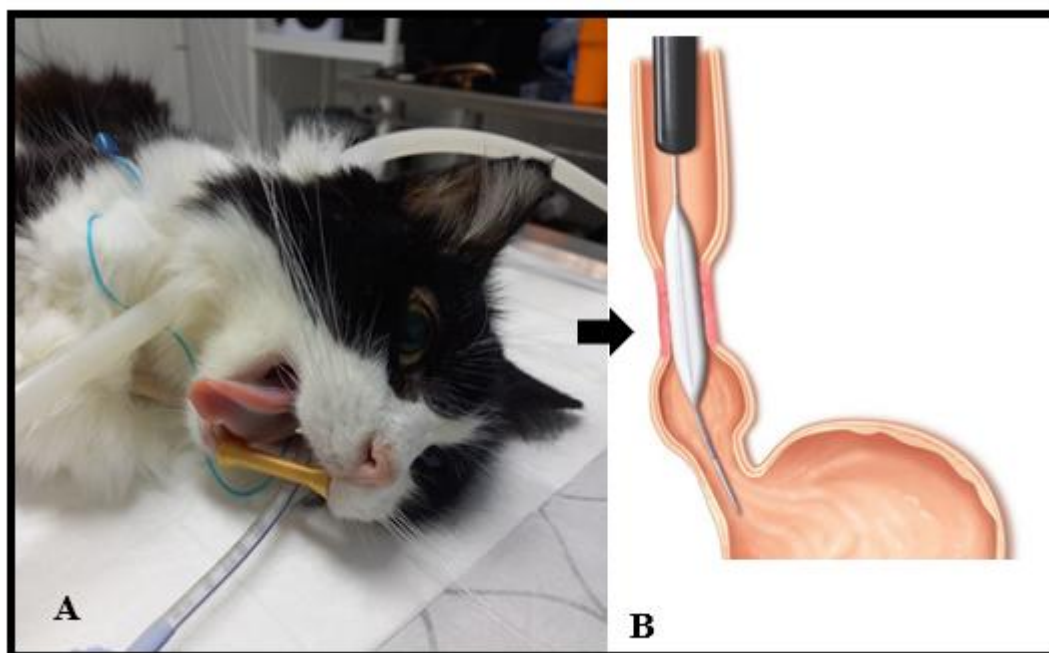
10mg/kg, então nestes casos, indica-se que seja administrada na dose 5mg/kg BID (Tasker, 2010), tomando o cuidado de administrar ao menos 10 ml de água após uso da medicação, ou em conjunto com alimentos. Neste caso, o felino apresentou superdosagem de doxiciclina e a tutora não recebeu orientações adequadas sobre a administração correta. Isso resultou em contato prolongado do comprimido com a mucosa esofágica, causando irritação, inflamação e, conseqüentemente, estenose esofágica. Destaca-se a necessidade de orientações claras aos tutores para evitar complicações.

Diante do quadro geral, o tratamento escolhido foi a endoscopia digestiva seguida de balão dilatador, entretanto, segundo Sturgess (2001), independentemente da técnica empregada, o prognóstico dos pacientes com estenose de esôfago é reservado, pela possibilidade de recidivas. Como ocorreu com a paciente do caso, sendo necessário repetir com 10 dias o procedimento.



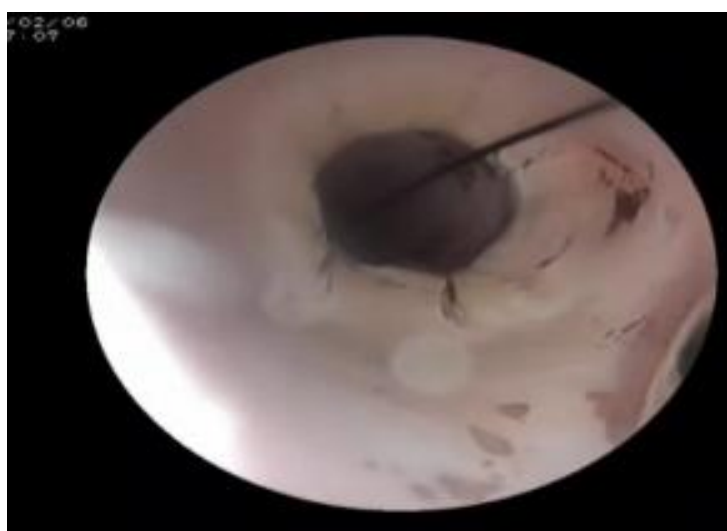
**Figura 12:** Balão de insuflação para quebra de estenose esofágica. **Fonte:** Bostonscientific.com.

Durante a endoscopia, realiza-se inspeção detalhada do lúmen esofágico para localizar e caracterizar a estenose. O balão é inflado gradualmente com soro fisiológico, neste caso, foram utilizados 20 ml, sob controle endoscópico. A pressão de insuflação deve ser mantida por cerca de 30 segundos, após isso, o balão pode ser esvaziado e reinflado sucessivas vezes até obter a dilatação desejada (Sturgess, 2001).



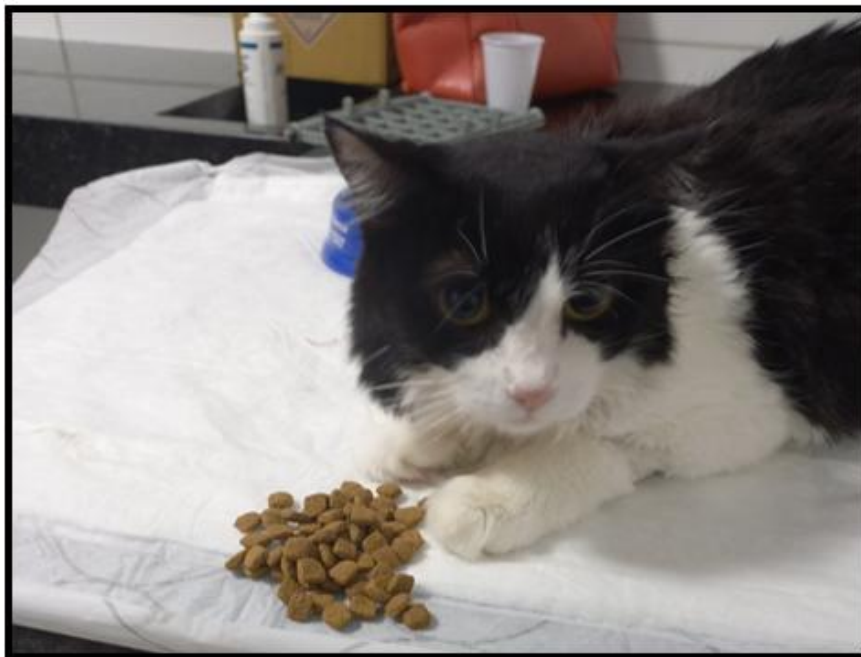**Figura 13:** **A** – Paciente posicionada em leito para realização do procedimento, observa-se abridor de bocas. Fonte: arquivo pessoal. **B** – Imagem ilustrativa de balonamento esofágico. Fonte: Progestrojoinville.com.br.

Deve-se tomar os devidos cuidados ao abrir a boca do gato com o abre-bocas, pois dependendo do tempo ou diâmetro de abertura pode ocorrer o comprometimento dos nervos e vasos sanguíneos da órbita ocular, causando cegueira temporária ou definitiva, por isso é importante que o profissional esteja a par da anatomia felina e com expertise para realizar o procedimento (Safatle, 2023).



**Figura 14:** Balonamento e quebra de estenose. Fonte: arquivo pessoal, 2025.

Foram conduzidas duas sessões de dilatação esofágica, com um intervalo de 10 dias entre os procedimentos. A decisão quanto ao número total de intervenções foi baseada na resolução dos sinais clínicos, na recuperação da capacidade de deglutição do paciente e na observação de um aumento significativo do lúmen esofágico durante a avaliação endoscópica. O número de procedimentos foi incompatível com o descrito por (Johnson & Sherding, 1998) e (Sherding et al., 1999), que citaram a necessidade de três a dez sessões, variando com o caso em questão.



**Figura 15:** Paciente recuperando-se após procedimento. **Fonte:** arquivo pessoal.

Durante o tratamento, foi administrado corticosteroide com o objetivo de prevenir a recorrência da estenose, uma complicação frequente nesse quadro clínico, conforme descrito por Sturgess (2001). A resposta ao protocolo terapêutico foi satisfatória, em concordância com os achados de (Sherding et al., 1999), (Simpson, 2001) e (Camargo et al., 2003), que destacam a eficácia dos corticosteroides na atenuação da resposta inflamatória, na inibição da deposição de tecido fibroso e na modulação da síntese de colágeno.

Cada procedimento de dilatação esofágica induz uma nova lesão no local da estenose, desencadeando uma resposta inflamatória caracterizada pela ativação de fibroblastos e subsequente deposição de colágeno. Com o tempo, esse processo pode resultar na recorrência da estenose, levando ao retorno da disfagia e ao desconforto do paciente. Em casos de reestenose precoce, especialmente quando ocorre em menos de três meses, considera-se que a

administração de corticosteroides pode exercer um efeito benéfico ao modular a resposta inflamatória e retardar a progressão do processo fibrótico (Camargo et al., 2003).

O sucralfato é um agente citoprotetor amplamente empregado tanto na medicina veterinária quanto na humana, sendo um importante adjuvante na reparação de lesões da mucosa gastrointestinal, incluindo afecções esofágicas (Tarnawski et al., 1986). Seu mecanismo de ação ainda não está completamente elucidado, mas evidencia-se uma atuação multifatorial, inicialmente atribuída predominantemente a um efeito tópico, embora estudos sugiram também um impacto sistêmico relevante (Jensen & Jensen, 1992).

Uma das principais propriedades do sucralfato é sua capacidade de aderir seletivamente às áreas ulceradas ou lesionadas da mucosa esofágica, formando uma camada protetora viscosa e resistente à ação do ácido gástrico e de enzimas digestivas. Essa barreira impede a progressão do dano tecidual e favorece a regeneração celular. Devido à sua natureza poliônica, o sucralfato interage com proteínas de cargas positivas, que se encontram em alta concentração em áreas de lesão, formando um complexo aderente que confere proteção contra agentes externos (Tarnawski et al., 1986).

Além de sua função de barreira, o sucralfato exerce efeitos citoprotetores ao estimular a produção de mucinas e aumentar a secreção de bicarbonato, reduzindo a degradação do muco pelo ácido gástrico. Também promove a síntese de prostaglandinas, que desempenham papel fundamental na integridade da mucosa ao reduzir a difusão do ácido e estimular a renovação celular. Adicionalmente, sua ação favorece a proliferação de células epiteliais e a deposição de matriz extracelular, acelerando o processo de cicatrização e a regeneração tecidual (Nakazawa et al., 1981; Guslandi et al, 1983).

O sucralfato também contribui para a melhora da microcirculação na mucosa esofágica, aumentando a oferta de oxigênio e nutrientes essenciais para a reparação do tecido lesado. Para otimizar sua eficácia, recomenda-se a administração do fármaco por via oral, preferencialmente na forma de suspensão líquida, garantindo uma maior distribuição e aderência à mucosa esofágica. Idealmente, deve ser administrado em jejum ou pelo menos 30 minutos antes da alimentação, potencializando sua ação protetora e terapêutica (Ishimori, 1995 & Pletz et al, 2003).

## 6. CONSIDERAÇÕES FINAIS

Evidencia-se que a estenose esofágica secundária à esofagite medicamentosa é uma condição que requer diagnóstico preciso e abordagem multimodal para restaurar a função deglutitória e assegurar a melhoria da qualidade de vida do paciente. No caso relatado, a administração inadequada de doxiciclina foi o fator desencadeante do quadro, destacando a importância de orientações claras e precisas aos tutores sobre a forma correta de administração de medicamentos, especialmente em felinos. Este caso reforça a necessidade de comunicação eficaz entre profissionais e tutores para prevenir complicações e promover o manejo seguro de fármacos.

A endoscopia digestiva com dilatação esofágica por balonamento mostrou-se eficaz no alívio da disfagia e na recuperação nutricional da paciente, embora a necessidade de múltiplos procedimentos seja uma realidade esperada nesses casos. O uso adjunto de corticosteroides e sucralfato revelou-se benéfico na modulação da resposta inflamatória e na redução da deposição de colágeno, minimizando o risco de recidiva da estenose. É possível destacar a importância deste relato por reforçar a relevância do diagnóstico precoce da esofagite induzida por medicamentos e enfatizar a necessidade de monitoramento contínuo dos pacientes submetidos à dilatação esofágica, considerando o risco de reestenose e a possibilidade de intervenções adicionais para assegurar o sucesso terapêutico a longo prazo.

## 7. REFERÊNCIAS BIBLIOGRÁFICAS

- CAIN, A. **A Study of Pets in the Family System**. In: KATCHER, A.; BECK, A. (Eds.). *New Perspectives on Our Lives With Companion Animals*, 1983, p. 71-81.
- CAMARGO, M. A.; LOPES, L. R.; GRANGEIA, T. A. G.; ANDREOLLO, N. A.; BRANDALISE, N. A. **O uso de corticoesteróides após dilatação esofágica em pacientes portadores de estenose por substâncias corrosivas: estudo prospectivo, randomizado e duplo-cego**. *Revista da Associação Médica Brasileira*, v. 49, n. 3, 2003.
- CORGOZINHO, K. B.; NEVES, A.; BELCHIOR, C.; TOLEDO, F.; SOUZA, H. J. M.; HORA, A. S. **Uso de triancinolona local em uma gata com estenose esofágica**. *Acta Scientiae Veterinariae*, v. 34, n. 2, p. 175-178, 2006.
- COSTA, H. X. **Interação de hemoparasitos e hemoparasitoses em casos clínicos de trombocitopenia em cães no município de Goiânia**. 2011. Dissertação (Mestrado) – Escola de Veterinária, Universidade Federal de Goiás, Goiânia, 2011.

DYCE, K. M.; WENSING, C. J. G.; SACK, W. O. **Tratado de anatomia veterinária**. 4. ed. Rio de Janeiro: Elsevier, 2010.

EURELL, J. A.; FRAPPIER, B. L. **Histologia veterinária de Dellmann**. 6. ed. Barueri: Manole, 2012. ISBN 9788520455722.

FORD, R. B. et al. **Manual de Procedimentos Veterinários e Tratamento Emergencial**. Rio de Janeiro: Elsevier, 2012. v. 9, p. 1-750.

GUSLANDI, M. **Sucralfate and gastric bicarbonate**. *Pharmacology*, v. 31, p. 298-300, 1985.

HAGIWARA, M. K. **Cunningham tratado de fisiologia veterinária**. 2014.

HALL, E. J.; GERMAN, A. J. **Diseases of the small intestine**. In: ETTINGER, S. J.; FELDMAN, E. C. *Textbook of Veterinary Internal Medicine*. 7ª ed. Elsevier Saunders, 2010. p. 955-1060.

HIRSCHMAN, E. C. **Consumers and their animal companions**. *Journal of Consumer Research*, v. 20, n. 4, p. 616-632, 1994. DOI: 10.1086/209374.

ISHIMORI, A. **History of the development of sucralfate**. In: HOLLANDER, D.; TYTGAT, J. N. J. *Sucralfate, from Basic Science to the Bedside*. New York: Plenum Medical Book Company, 1995. p. 35-45.

JENSEN, S. L.; JENSEN, P. F. **Role of sucralfate in peptic disease**. *Dig Dis Sci*, v. 10, p. 153-161, 1992.

JOHNSON, S. E.; SHERDING, R. G. **Doenças do esôfago e distúrbios de deglutição**. In: *Manual Saunders: clínica de pequenos animais*. São Paulo: Roca, 1998. p. 709-725.

JONES, B. D.; JERGENS, A. E.; GUILFORD, W. G. **Moléstias do esôfago**. In: ETTINGER, S. J. *Tratado de medicina interna veterinária*. 3. ed. São Paulo: Manole, 1992. v. 3, p. 1318-1341.

KATERINA, K.; MORAITOU, A.; RALLIS, T. S.; PRASSINOS, N. N.; GALATOS, D. **Benign esophageal stricture in the dog and cat: a retrospective study of 20 cases**. *Canadian Journal of Veterinary Research*, v. 66, p. 55-59, 2002.

MCNICHOLAS, J.; COLLIS, G. M. **Dogs as catalysts for social interactions: robustness of the effect**. *British Journal of Psychology*, v. 91, p. 61-70, 2000.

MCNICHOLAS, J.; MURRAY, A. **The benefits of pets for older people: a review**. In: DONO, J.; ORMEROD, E. (Eds.). *Older people and pets: a comprehensive guide*. Oxford: Society for Companion Animal Studies Publications, 2005.

PLETZ, M. W.; PREECHACHATCAVAL, V.; BULITTA, J.; ALLEWELT, M.; BURKHARDT, O.; LODE, H. **ABT773: Pharmacokinetics and Interactions with**

- Ranitidine and Sucralfate.** Antimicrobial Agents and Chemotherapy, v. 47, n. 3, p. 1129-1131, 2003.
- SAFATLE, A. M. V.; PINTO, D. G.; GUIMARÃES, M. B. **Oftalmologia em aves.** In: SAFATLE, A. M. V.; GALERA, P. D. (Orgs.). Oftalmologia Veterinária – Clínica e Cirurgia. São Paulo: Editora Payá Eireli, 2023. cap. 23, p. 598-605.
- SHERDING, R. G.; JOHNSON, S. E.; TAMS, T. R. **Esophagoscopy.** In: TAMS, T. R. Small Animal Endoscopy. 2. ed. St. Louis: Mosby, 1999. p. 39-96.
- SIMPSON, K. W. **Therapeutic gastrointestinal endoscopy: foreign bodies, strictures, peg tubes.** Proceedings of the North American Veterinary Conference/Small Animal and Exotics, v. 15, p. 168-170, jan. 2001.
- STURGESS, C. P. **Doenças do trato alimentar.** In: DUNN, J. K. Tratado de medicina de pequenos animais. São Paulo: Roca, 2001. p. 367-443.
- TARNAWSKI, A.; HOLLANDER, D.; KRAUSE, W. J.; ZIPER, R. D.; STACHURA, J.; GERGELY, H. **Does sucralfate affect the normal gastric mucosa?** Gastroenterology, v. 90, p. 893-905, 1986.
- TASKER, S.; PETERS, I. R.; PAPASOULIOTIS, K. et al. **Description of outcomes of experimental infection with feline haemoplasmas: copy numbers, haematology, Coombs' testing and blood glucose concentrations.** Veterinary Microbiology, v. 139, p. 323–332, 2010.
- VENTER, N. G. et al. **Avaliação de métodos radiológicos na detecção de corpo estranho de madeira em modelo animal.** Acta Cirurgica Brasileira, v. 20, p. 19-26, 2010.
- VLASIN, M.; HUSNIK, R.; FICHTEL, T.; RAUSEROVÁ, L. **Acquired esophageal stricture in dog: a case report.** Veterinary Medicine, v. 49, p. 143-147, 2004.
- WESTERMARCK, E. et al. **Diarreia crônica responsiva à tilosina em cães.** Journal of Veterinary Internal Medicine, v. 19, n. 2, p. 177–186, 2005. DOI: 10.1892/0891-6640(2005)19<177:tcdid>2.0.co;2.
- ZOGRAFOS, G. N. et al. **Drug-induced esophagitis.** Diseases of the Esophagus, v. 22, n. 8, p. 633–637, 2009.