CÍCERA GORETE DE BARROS ARAÚJO

TUMOR VENÉREO TRANSMISSÍVEL (TVT) EM CAVIDADE NASAL EM CÃO: RELATO DE CASO

GARANHUNS – PE
2019

CÍCERA GORETE DE BARROS ARAÚJO

TUMOR VENÉREO TRANSMISSÍVEL (TVT) EM CAVIDADE NASAL EM CÃO: RELATO DE CASO

Trabalho de Conclusão de Curso apresentado ao Curso de Medicina Veterinária a Unidade Acadêmica de Garanhuns, Universidade Federal Rural de Pernambuco como parte dos requisitos exigidos para obtenção do título de Bacharel em Medicina Veterinária.

ORIENTADORA: PRFª. DRª. LUCILENE SIMÕES MATTOS

GARANHUNS – PE
2019

Dados Internacionais de Catalogação na Publicação (CIP)
Sistema Integrado de Bibliotecas da UFRPE
Biblioteca Ariano Suassuna, Garanhuns - PE, Brasil

A663t Araújo, Cícera Gorete de Barros
Tumor venéreo transmissível (TVT) em cavidade nasal em cão: relato de caso / Cícera Gorete de Barros Araújo. – 2019.
40 f. : il.

Orientadora: Lucilene Simões Mattos.
Trabalho de Conclusão de Curso (Graduação em Medicina Veterinária) – Universidade Federal Rural de Pernambuco, Departamento de Medicina Veterinária, Garanhuns, BR-PE, 2019.
Inclui referências e anexo(s)

1. Cão - doenças 2. Linfoma 3. Veterinária I. Mattos, Lucilene Simões, orient. II. Título

CDD 636.70896

UNIVERSIDADE FEDERAL RURAL DE PERNAMBUCO
UNIDADE ACADÊMICA DE GARANHUNS
CURSO DE MEDICINA VETERINÁRIA

TUMOR VENÉREO TRANSMISSÍVEL (TVT) EM CAVIDADE NASAL EM CÃO: RELATO DE CASO

Trabalho de conclusão de curso elaborado por:

CÍCERA GORETE DE BARROS ARAÚJO

Aprovado em .... /.... /....

BRANCA EXAMINADORA

ORIENTADORA, Profª, Drª. Lucilene Simões Mattos
Unidade Acadêmica de Garanhuns - UFRPE

M.V. José Ivaldo de Siqueira Silva Júnior
UNESP - Campus Botucatu

M.V. Breno Menezes dos Santos
Hospital Veterinário Universitário – UAG/UFRPE

UNIVERSIDADE FEDERAL RURAL DE PERNAMBUCO

UNIDADE ACADÊMICA DE GARANHUNS

FOLHA COM A IDENTIFICAÇÃO DO ESO

I. ESTAGIÁRIO

NOME: Cícera Gorete de Barros Araújo Matrícula: 080.176.344-47

CURSO: Medicina Veterinária Período Letivo: 2018.2

ENDEREÇO PARA CONTATO: Rua Manuel Florêncio de Sousa nº117, Centro, Iati-PE

FONE: (87) 98114-1780 EMAIL:cicera_gorete@hotmail.com

ORIENTADORA: Profª. Drª. Lucilene Simões Mattos

Supervisor: Breno Menezes dos Santos

Formação: Médico Veterinário

II. EMPRESA/INSTITUIÇÃO

NOME: Hospital Veterinário Universitário – UFRPE/UAG

ENDEREÇO: Av. Bom Pastor, s/n,

CIDADE: Garanhuns – PE

CEP:55292-270

FONE: (87) 3764-5585

III. FREQUÊNCIA

INÍCIO E TÉRMINO DO ESTÁGIO: 18/09/18 a 03/12/18

TOTAL DE HORAS ESTAGIADAS: 416 horas

AGRADECIMENTOS

Agradeço primeiramente a Deus, sem o qual não seria capaz de prosseguir em frente. Ele foi o combustível necessário para eu nunca desistir. Acreditar Nele me deu forças para recomeçar e vencer os obstáculos. Obrigada meu Deus por sempre abençoar todos os meus sonhos e planos.

À minha mãe Eleuza, que sempre me apoiou às vezes receosa, quanto as minhas escolhas, mas sempre ao meu lado com todo seu amor incondicional. Ao meu irmão José Cícero, que me ajudou no início dessa caminhada.

À minha orientadora, Lucilene Simões, com seu jeito encantador. Obrigada pela orientação, pela sabedoria compartilhada, o acolhimento, o carinho, por todo apoio e compreensão.

Ao meu supervisor de estágio, o médico veterinário Breno Menezes, meu exemplo como profissional. Obrigada por cada ensinamento, paciência e dedicação. Ele me mostrou o quanto a clínica de pequenos animais pode ser maravilhosa.

A todos meus amigos de turma e caminhada, obrigada por terem feito parte de minha vida nesses cincos anos e meio de convivência. Levarei cada um comigo para sempre, especialmente, àqueles que continuaram comigo até o último minuto do meu estágio, obrigada por cada risada que me proporcionaram: Alessandra Lucena, Amanda Guedes e Anne Valentim de quem serei madrinha de casamento (pena que não posso falar com quem vai casar). Só desejo sucesso a todos vocês!

À Giovanne Tenório, que me segurou exatamente quando o último fio de corda ia arrebentar. Anjos existem e você foi meu anjo protetor.

À Polly Nunes, minha companheira de bons e maus momentos, pessoa de uma beleza inigualável, tanto interior com exterior. Orgulho imenso de ter você como amiga.

Ao Lourenço e Gabriel, amores de minha vida, com o jeito travesso de vocês, me fizeram passar por momentos ruins sem nem perceber. É só o início da caminhada, mas vocês são o meu maior incentivo de continuar em frente.

Muito obrigada a todos!

Trabalho, coragem, esperança... amar,
faça-me boa, e me ajude a enfrentar!

- Anne M. Frank

RESUMO

O tumor venéreo transmissível canino é uma neoplasia de caráter contagioso, que tem sua origem etiológica ainda desconhecida. A transmissão geralmente acontece por meio de contato sexual, mas é possível também através de escoriações entre portador e susceptível. Acomete mais frequentemente a mucosa genital de machos e fêmeas da espécie canina, sem predileção por raça ou sexo. O TVT nasal é uma das formas de apresentação extragenital da neoplasia, pode ocorrer de forma primária ou como consequência de metástase de outro sítio primário. O presente relato refere-se a um cão macho, sem raça definida, adulto (5 anos), não domiciliado, que apresenta histórico de resgate recente da rua. O paciente foi levado para atendimento veterinário por apresentar um quadro de disfagia, aumento de volume em plano nasal, dispnéia inspiratória e epistaxe. Foi observado no exame físico um tumor de consistência macia em região de cavidade nasal, indolor, não ulcerado com aparente comprometimento ósseo. Solicitou-se exame citológico da massa tumoral, com colheita pelo método de punção por agulha fina (PAF), obtendo uma amostra de aspecto sanguinolenta. Observando-se uma hipercelularidade de células redondas, individualizadas, com uma alta relação núcleo:citoplasma e nucléolos evidentes com ocasionais figuras mitóticas atípicas. Sendo compatível de TVT com padrão morfológico plasmocitóide.

Palavras-chave: Citologia, metástase, neoplasia, sarcoma de Sticker.

Lista de figuras

Figura 1. Fachada do Hospital Veterinário (HVU/UAG).....13
Figura 2. Ambulatório 1 do setor de Clínica Médica.....14
Figura 3. (A) Sala de fluidoterapia; (B) sala de estudo dos PAVI (HVU-UAG).....14
Figura 4. (A) Bancada de processamento de materiais; (B) Bancada com microscópico para leitura de lâminas.....15
Figura 5. (A e B) Bancada de processamento de material para exames.....15
Figura 6. Amostra citológica de TVT. (A) padrão pasmocitóide com predomínio de células ovoides, citoplasma amplo e núcleos excêntricos; (B) linfocitóide com predomínio de células redondas, citoplasma escasso e alta relação núcleo:citoplasma.....22
Figura 7. (A**)** Aumento de volume em plano nasal; (B) neoformação em cavidade nasal direita.....29
Figura 8. (A) projeção radiográfica laterolateral com aumento de volume e radiopacidade em tecidos moles, com comprometimento de região nasal e dorsal ao osso nasal. (B) Projeção dorsoventral com áreas de lise e destruição óssea envolvendo osso nasal e maxilar.....30
Figura 9. Esfregaço de PAF de massa localizada no plano nasal de cão. Observam-se células arredondadas à ovaladas, individualizada, exibindo; citoplasma com microvacuolização. Coloração Panótico Rápido®, aumento de 400x.....31

Listra de Tabelas

Tabela 1. Relação entre sexo e a espécie dos animais (caninos e felinos) atendidos na rotina clínica no período de 18 de setembro a 03 de dezembro de 2018.....16

Tabela 2. Suspeita clínica/diagnóstico da casuísta acompanhada na Clínica Médica de pequenos animais do HVU (UAG-UFRPE), durante o período de 18 de setembro à 03 de dezembro de 2018.....16

Tabela 3. Resultado do Hemograma referente ao paciente canino, macho, SRD, com 5 anos de idade atendido no HVU (ANEXO I).....40

Lista de Abreviaturas

ALT – Alamina Aminotransferase

Cm – Centímetro

DAPE – Dermatite alérgica à picada de ectoparasitos

DTUIF – Doença do trato urinário inferior felino

DNA – Ácido desoxirribonucleico

ESO – Estágio Supervisionado Obrigatório

FA – Fosfatase Alcalina

FIV – Vírus da imunodeficiência felina

HVU – Hospital Veterinário Universitário

IV – Intravenosa

Kg – quilograma

Mm – milímetro

M^2 - Metro quadrado (área de superfície corporal)

Mg – Miligrama

PCR – Reação em Cadeia da Polimerase

PAF – Punção por Agulha Fina

PAAF – Punção Aspirativa por Agulha Fina

PPT – Proteína Plasmática Total

RNA – Ácido ribonucleico

SRD – Sem Raça Definida

SPC – Setor de Patologia Clínica

S/N – Sem número

TVT – Tumor Venéreo Transmissível

UFRPE – Universidade Federal Rural de Pernambuco

UAG – Universidade Acadêmica de Garanhuns

° C – Graus Celsius

SUMÁRIO

CAPITULO I **13**
RELATÓRIO DE ESTÁGIO **13**
1 Descrição do local de estágio **13**
1.2 Atividades desenvolvidas no ESO **16**
1.3 Casuística **17**
CAPITULO II **19**
1 INTRODUÇÃO **19**
2 REVISÃO DE LITERATURA **20**
2.1 Histórico **20**
2.2 Etiologia **20**
2.3 Epidemiologia **21**
2.4 Morfologia **22**
2.5 Transmissão **23**
2.6 Apresentação e Sinais Clínicos **24**
2.7 Diagnóstico **26**
2.8 Diagnóstico diferencial **27**
2.9 Tratamento **27**
2.10 Profilaxia **29**
3 RELATO DO CASO **29**
3.1 Discussão **32**
4 CONSIDERAÇÕES FINAIS **35**
REFERÊNCIAS **36**
ANEXO **41**

CAPITULO I

RELATÓRIO DE ESTÁGIO

1 Descrição do local de estágio

A realização do Estágio Supervisionado Obrigatório (ESO) ocorreu no Hospital Veterinário Universitário (HVU) da Unidade Acadêmica de Garanhuns - Universidade Federal Rural de Pernambuco - UAG/UFRPE no período de 18 de setembro a 03 de dezembro de 2018, totalizando uma carga horária de 416 horas. A realização de todo o estágio foi no setor de Clínica Médica de Pequenos Animais do hospital.

O HVU fica localizado na Avenida Bom Pastor, s/n, no bairro Boa Vista, Garanhuns – PE (Figura 1). Os atendimentos, são das 7:30 horas às 11:30 horas e de 13:00 horas ás 17:00 horas de segunda à sexta-feira. O HVU é dividido nos setores de Clínica Médica de pequenos animais (equipe com dois clínicos), Clínica Cirúrgica (equipe com um cirurgião e um anestesista), Patologia Clínica (equipe com um patologista clínico e um biomédico), Diagnóstico por imagem (um ultrassonografista), Farmácia (um farmacêutico), Enfermaria (um técnico em enfermagem) e o setor administrativo.

Todos os atendimentos realizados no HVU são gratuitos, e são oferecidas, diariamente, 16 vagas para atendimento clínico. O setor de Clínica Cirúrgica realiza um total de quatro cirurgias diárias, as quais são solicitadas pelo clínico responsável no atendimento do paciente. Cada clínico pode encaminhar até cinco solicitações de exames diariamente ao setor de patologia Clínica, três ao setor de Diagnóstico por Imagem, totalizando seis por dia. O setor de Diagnóstico por Imagem funciona, atualmente, com um aparelho de ultrassonografia e conta com outro de radiografia digital ainda inoperante.

Figura 1. Hospital Veterinário Universitário (HVU/UAG) (Fonte: Arquivo pessoal, 2018).

O HVU ainda não conta com internamento, porém o paciente pode ser conduzido à sala de fluidoterapia e permanecer durante o horário de funcionamento do hospital, sempre acompanhado pelo tutor. Para o atendimento, o HVU conta, ainda com recepção, quatro ambulatórios (figura 2), Setor de Patologia Clínica, bloco cirúrgico, sala de diagnóstico por imagem, farmácia, sala de fluidoterapia, área preparada para Programa de Residência com dois quartos e sala de estudos (figura 3), copa, escritório da Direção, escritório dos médicos veterinários e, atualmente, conta com um ambulatório para atendimento de animais silvestres cujo início se deu no ano de 2019.



Figura 2. Ambulatório 1 de atendimento clínico (Fonte: Arquivo pessoal, 2018).

Figura 3. (A) Ambulatório de fluidoterapia; (B) sala de estudo PAVI (Fonte: Arquivo pessoal, 2018).

Os dados referentes à anamnese e exame físico são preenchidos em uma ficha clínica que serve como histórico do paciente e são arquivados para próximos atendimentos. O setor de Patologia Clínica Veterinária atende apenas casos de rotina do hospital, e conta com todo material necessário para realização dos exames (Figuras 4 e 5). São realizados hemogramas, exames citológicos, raspado cutâneo e urinálise. Todos os exames solicitados devem ser acompanhados com ficha de solicitação.



Figura 4. (A) Bancada de processamento de material; (B) Bancada com microscópico para leita de lâminas (Fonte: SPC/HVU-UAG, 2018).



Figura 5. (A e B) Bancadas de processamento de material para exame (Fonte: SPC/HVU-UAG, 2018).

1.2 Atividades desenvolvidas no ESO

Durante o período de estágio, a rotina do estagiário no setor de clínica era de acompanhar as atividades desenvolvidas no ambulatório. Dentre essas rotinas, incluem-se: preenchimento da ficha com anamnese e auxílio no exame físico do paciente, avaliação dos parâmetros como frequência cardíaca, frequência respiratória, tempo de preenchimento capilar, coloração de mucosas, inspeção de linfonodos, aferição de temperatura e estado de desidratação. Além disso coletas de materiais para exames laboratoriais, realização de curativos, preparação e administração de medicamentos. Todas as atividades eram realizadas, sob supervisão do médico veterinário.

1.3 Casuística

Durante o período de estágio foi acompanhado um total de 285 atendimentos clínicos no HVU (UFRPE/UAG), todos no Setor de Clínica Médica de Pequenos Animais, sendo um total de 78 felinos e 207 caninos de ambos os sexos (Tabelas 1 e 2).

Tabela 1. Relação entre sexo e a espécie dos animais (caninos e felinos) atendidos na rotina clínica que foram acompanhados no período de 18 de setembro a 03 de dezembro de 2018.

SEXO/ESPÉCIE	CANINO		FELINO	
	nº	%	nº	%
Machos	99	35	42	15
Fêmeas	108	38	36	12
Total	207	73	78	27

Tabela 2. Casuística acompanhada na clínica de pequenos do HVU-UAG, durante o período de estágio de 18 de setembro a 03 de dezembro 2018.

Diagnóstico presuntivo/diagnóstico	Canino	Felino	Total
Avaliação de rotina	6	3	9
Abcesso	1	2	3
Babesiose	4	-	4
Tricobezoar	-	2	2
Bronquite	-	2	2
Catarata	5	-	5
Ceratoconjuntivite seca	1	-	1
Cinomose	14	-	14
Cisto epidérmico	1	-	1
Cistite	2	2	4
DAPE	12	2	16
Demodicose	5	-	5
Dermatite atópica	1	-	1
Dermatite úmida aguda	1	-	1
DITUIF	-	2	2
Doença periodontal	4	-	4
Esteatose hepática	-	1	1
Endocardiose	2	-	2
Erliquiose	5	-	5
Eventração	1	-	1
Epitelioma cebáceo	1	-	1
Fratura	3	1	4
Fratura consolidada	2	2	4
Ferida traumática	1	1	2
Morte fetal	1	2	3
FIV	-	1	1
Fístula perineal	1	-	1
Gastrite	3	-	3

Gastrite medicamentosa	2	-	2
Gastroenterite	5	-	5
Gestação	4	5	9
Granuloma	-	1	1
Intoxicação	1	-	1
Hepatopatia	1	2	3
Hérnias	3	-	3
Hemometra	1	-	1
Hiperplasia mamária	1	2	3
Lesão de córnea	-	1	1
Lesão por mordedura	1	2	3
Lipoma	2	-	2
Luxação	4	2	6
Mastite	1	-	1
Mastocitoma	2	-	2
Miíase	1	-	1
Micoplasmose	-	2	2
Neoplasia mamária	10	4	14
Neoplasia de próstata	1	-	1
Nódulo vacinal	-	2	2
Otoacaríase	2	-	2
Otites	9	-	9
Parvovirose	1	-	1
Papilomatose	2	-	2
Piodermite	15	-	15
Piometra	3	3	6
Pseudociese	3	-	3
Puliciose	2	-	2
Renite purulenta	1	-	1
Reação alérgica	1	1	2
Sarna notoédrica	-	6	6
Sarna sarcópta	7	-	7
Seborreia seca	1	-	1
Seborreia oleosa	1	-	1
Sopro sistólico	1	-	1
Shunt portossistémico	1	-	1
Tumor veneréo transmissível	3	-	3
Verminoses	5	3	8
Vulvovaginite	2	-	2
Voltas	30	19	49
Total	207	78	285

CAPITULO II

1 INTRODUÇÃO

O tumor venéreo transmissível (TVT) é uma neoplasia altamente contagiosa de ocorrência natural de células redondas, transmitido durante o coito na maioria dos casos (SANTOS et al., 2011; DALECK, DE NARDI, 2016). A etiologia do TVT ainda é ainda bastante controversa, sendo mencionados vírus, substâncias químicas ou radiação como responsáveis por induzirem mutações em clones de algumas células (FABIANO et al., 2017). São considerados como grupos de risco, populações de cães jovens, sexualmente ativos, não domiciliados, que habitam regiões com alta densidade de cães sem predisposição por raça ou sexo (FONSECA et al., 2017; ALCOFORADO et al., 2018), porém, há relatos de maior incidência em fêmeas (SOUSA et al., 2000; AMARAL et al., 2005; RAMADINHA et al., 2016; FONSECA et al., 2017). Considerado de distribuição mundial, o TVT aparece com maior prevalência em países de clima tropical e subtropical.

A apresentação clínica do TVT genital, normalmente, é vegetativa, altamente vascularizada, muitas vezes ulcerada, de consistência friável e de forma polipóide a papilar, as quais podem ser pedunculares, único ou multilobares, de aspecto semelhante a um couve-flor e hemorrágico (SANTOS et al., 2011). Essas mesmas formas podem também ser encontradas, em maior ou menor extensão, em casos de TVT extragenital como as que ocorrem nas cavidades oral e nasal, pele e linfonodos superficiais (SOUSA et al., 2000; AMARAL et al., 2004; AMARAL et al., 2012).

A apresentação do TVT em região extragenital pode ser única ou simultânea à região genital como foram descritas por AMARAL et al. (2004) e CRUZ et al. (2009). Porém, casos extragenitais, concomitantes aos TVTs genitais, também são reportados na literatura (PEREZ et al., 1994; VARASCHIN et al., 2001; FILGUEIRA et al., 2010; SOUZA et al., 2016; PEREIRA et al., 2017). Por outro lado, o TVT, em cães sem lesão primária na área genital também tem sido relatado sendo a cavidade nasal um dos locais acometidos (GINEL et al., 1995) apesar da menor ocorrência quando comparada a outras localizações extragenitais (AMARAL et al., 2004; FERREITA et al., 2017).

O diagnóstico presuntivo dessa neoplasia pode ser realizado durante a anamnese, observando-se suas características macroscópicas e confirmação com auxílio da microscopia através de exames citológicos por *imprint* em lâmina ou por aspiração por agulha fina (PAF), ou ainda por histopatológico (ANGELES et al., 2014). Estes procedimentos auxiliam na elucidação da suspeita clínica e a quimioterapia antineoplásica passa ser instituída. De

reconhecimento médico veterinário, o sulfato de vincristina vem sendo descrito na literatura como a droga de sucesso nos tratamentos do TVT (SANTOS et al., 2011). Apesar da sua eficiência, alguns tutores podem não dar prosseguimento ou sequer o iniciam o tratamento por considerá-lo oneroso o que leva à grandes prejuízos na saúde do paciente e daqueles cães que coabitam com ele.

Diante do exposto, objetiva-se, com o presente trabalho, relatar um caso de tumor venéreo transmissível (TVT) extragenital, com sítio primário em cavidade nasal de um canino não domiciliado, SRD, 5 anos, atendido no Hospital Veterinário Universitário da UFRPR/UAG.

2 REVISÃO DE LITERATURA

2.1 Histórico

As primeiras descrições sobre o tumor venéreo transmissível (TVT) encontradas na literatura fazem referência ao pesquisador chamado Huzarde e, é datada de 1820 (RIBEIRO et al., 2008; SANTOS et al., 2008; SOUSA et al., 2009). Segundo afirmam algumas teorias esta enfermidade teria sido originada a partir de lobos ou cães de raças asiáticas por volta de 20 a 2.500 a.C. (SANTOS et al., 2011). No livro instituído *les elémentes de pathologie vétérinarire* de 1828, o autor refere-se ao TVT como um tumor situado em genitália externa de cães (*Canis familiaris*). Sendo nesse mesmo ano, descrito pelo médico inglês Delabere-Blaine o TVT como acúmulo sanguinolento, procedendo de lesões ulceradas de vagina e pênis em cães (FERREIRA et al., 2016). No entanto, foi Sticker, entre 1905-1906, quem melhor o descreveu, comparando com um sarcoma ou linfossarcoma, desta forma, por muitos anos, o TVT foi denominada como sarcoma de sticker, sendo ainda sinônimo de condiloma canino, granuloma venéreo, sarcoma infeccioso e linfossacorma venéreo (RIBEIRO et al., 2008; SOUSA et al., 2009; DALECK, DE NARDI 2016).

2.2 Etiologia

O tumor venéreo transmissível (TVT) é uma neoplasia de ocorrência natural de células redondas, transmitido durante o coito na maioria dos casos (SANTOS et al., 2011; DALECK, DE NARDI, 2016). Era considerado, o único tumor transmitido por transplante celular em condições naturais, mas, segundo ALCOFORADO et al., (2018), recentemente, foram descrito dois outros tumores transmissíveis, em *hamster* sírios (*Mesocricetus auratus*) e em diabos-da-tasmânia (*Sarcophilus harrisii*).

Por ser incerto quanto à origem, modo de transmissão e regressão espontânea, o TVT tem despertado várias investigações científicas (FERREIRA et al., 2017). Entretanto, há relatos que sua origem possa ter ocorrido por clones de algumas células que sofreram mutações induzidas por vírus, substâncias químicas ou radiação (FABIANO et al., 2017). Apesar de sua origem histológica ainda não definida, as várias nomenclaturas utilizadas para nominar o TVT basearam-se, constantemente, na morfologia celular ou no comportamento biológico do mesmo (AMARAL, et al., 2004).

A possível atuação de um vírus na transmissão do TVT foi sondada, e alguns autores chegaram a identificar partículas virais em tecido tumoral, por meio de microscopia eletrônica, entretanto, outros contestaram esses achados, concedendo o aspecto a organelas celulares em degeneração (FERREIRA et al., 2017).

Reconhecidamente, a etiologia do tumor é o transplante de células tumorais viáveis por meio de área afetada para a membrana mucosa que perdeu sua integridade (FERREIRA et al., 2017). DELACK, DE NARDI (2016) referem que as células neoplásicas do TVT não possuem agente oncogênico, portanto sendo, o sistema imune considerado o principal responsável pela inibição do seu crescimento. Contudo, trata-se de uma neoplasia de potencial metastático baixo, ocorre em menos de 17% dos casos (ANGELES et al., 2014).

O TVT apresenta em sua morfologia cromossomos que variam de 57 a 64, em vez de 78 que seria o normal nos caninos (AMARAL et al., 2005; SANTOS et al., 2011). Assim histologicamente, é considerado indistinto do histiocitoma, por apresentar células redondas, sendo que estudos imuno-histoquimicos confirmam o fenótipo histiocítico dessa patologia (BULHOSA et al., 2016).

2.3 Epidemiologia

O tumor venéreo transmissível (TVT) é uma enfermidade de ocorrência cosmopolita, que acomete a espécie canina, descrita principalmente em países tropicais e subtropicais (DELACK, NARDI, 2016; PEREIRA et al.,2017). Cães sexualmente ativos são mais frequentemente afetados, ocorrendo mais comumente na região genital de machos e fêmeas, assim como regiões extragenitais, resultado do comportamento social que esses animais costumam ter, como lambedura, mordeduras ou arranhaduras (AMARAL et al., 2004; FABIANO et al., 2017). No Brasil o TVT abrange cerca de 20% de todas as neoplasias que afetam os caninos, sendo considerada a segunda com maior prevalência, ficando atrás apenas para a neoplasia mamária (AMARAL et al., 2004; FONSECA et al., 2017).

SOUSA et al. (2000) refere-se ao maior número de animais portador de TVT em épocas quentes do ano, como primavera e verão, e principalmente em cães sem raça definida, abandonados nas ruas ou animais com acesso livre a esses locais. O TVT apresenta uma frequência elevada em vários estados brasileiros, devido à grande população de animais não submetidos a qualquer tipo de controle epidemiológico (FABIANO et al., 2017). Dados publicados recentes sugerem que o TVT poderia ter existido em todos os continentes, sendo a Antártica uma exceção e, que a doença foi erradicada no Canadá, no Reino Unido, em vários países europeus e na Nova Zelândia, em consequência dos elevados níveis de vigilância sanitária (TOLEDO et al., 2018). Entretanto, é considerado como endêmico em países, como Ásia, África, Sul da Europa, Oriente médio, América do Norte e do Sul (SOTA et al., 2004; AMARAL et al., 2004).

O TVT acomete principalmente cães de médio porte e, é citado por alguns autores de acometer cães com idades que variam de 1 a 15 anos (SANTOS et al., 2008; FERREIRA et al., 2010). Já outros autores mencionam uma relevante predisposição em idade média de maior atividade sexual que pode variar de 2 a 7 anos (SOUSA, et al., 2000; AMARAL et al., 2004; SILVA et al., 2007). São citadas como as raças mais afetadas no Brasil SRD, pinscher, pastor alemão, fila brasileiro, pit bull, pequinês, boxer, dogue alemão, poodle, dálmata e cocker spaniel inglês, rottweiler, husky siberiano, pointer, dachshurd (AMARAL et al., 2005; SILVA et al., 2007; FONSECA et al., 2017).

Quanto em relação ao sexo, fêmeas são mais rotineiramete acometidas que os machos, em virtude de que aceitam maior número de parceiros durante o período de cio (FABIANO et al., 2017). Em estudo realizado por SOUSA et al. (2000), a incidência em fêmeas foi 61,9% versus 38% nos machos. Estes dados corroboram com os estudos de FONSECA et al. (2017) com dados similares (83% em fêmeas e 17% em machos), por outro lado um estudo realizado por AMARAL et al. (2004), menciona maior prevalência nos machos (53,1% versus 46,9%).

Em relação à localização anatômica de desenvolvimento do TVT, RIBEIRO et al. (2008) menciona que na cadela, o TVT localiza-se mais frequentemente na vagina (53% dos casos), vulva (33%) e região extragenital (14%) e, no macho principalmente no prepúcio e pênis (56%) e em localização extragenital (14%).

2.4 Morfologia

O TVT se apresenta, macroscopicamente com morfologia vegetativa, altamente vascularizado, muitas vezes ulcerado, consistência friável e de forma polipóide a papilar, as

quais podem ser pedunculares, único ou multilobares, de aspecto semelhante a um couve-flor e hemorrágico (SANTOS et al., 2011).

Histologicamente, observa-se células redondas, discreta cromatina granular e uniforme, e, por vezes, com nucléolos volumosos e proeminentes, citoplasma escasso e com múltiplos vacúolos claros (SANTOS et al., 2011). Ao exame citológico, o TVT pode se classificado como plasmocitóide, quando o predomínio mínimo de 70% das células neoplásicas se parecem com plasmócitos, células ovaladas, com menor relação núcleo:citoplasma e núcleo excêntrico; desse modo, o de aspecto linfocitóide, quando apresentar no mínimo 70% das células tumorais que se assemelham a linfócitos, células arredondadas, com maior relação núcleo:citoplasma e núcleo redondo central (Figura 6); também pode ser de aspecto misto (linfoplasmocitóide), quando tem-se ambos os tipos de células presentes em uma relação menor que 70% (AMARAL et al., 2004). Existe a hipótese de que todo TVT inicia-se linfocitóide, torna-se misto e depois plasmocitóide (FILGUEIRA et al., 2013). A ocorrência de mudanças na morfologia celular do TVT tem sido cada vez mais observada, como a ausência dos vacúolos citoplasmáticos e a presença de células maiores e ovóides em relação à descrição clássica da neoplasia (FERREIRA et al., 2010; AMARAL et al., 2004). Aparentemente o aspecto linfocitóide tem uma elevada frequência, enquanto o padrão plasmocitóide possui maior potencial de malignidade (DALECK, DE NARDI, 2016).

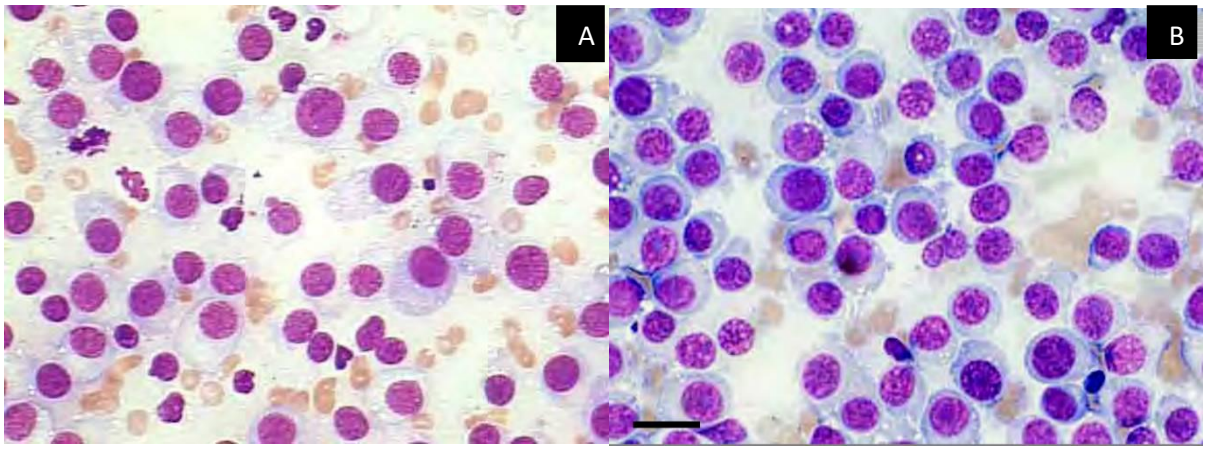

Figura 6: Amostra citológica de TVT. (A) padrão plasmoctóide com predomínio de células ovoides, citoplasma amplo e núcleos excêntricos; (B) padrão linfocitóide com predomínio de células redondas, citoplasma escasso e alta relação núcleo:citoplasma. (Fonte: Amaral, 2005).

2.5 Transmissão

O TVT é uma neoplasia alogênica, transmitida através de células vivas, não requerendo a transformação das células do hospedeiro (SANTOS et al., 2008). Transmitido por contato

direto durante o coito ou transplantado mecanicamente através de pele e/ou mucosa que perdeu sua integridade (SANTOS et al., 2008). Aparece de 15 a 60 dias após implantação (ANGELES et al., 2014). Normalmente tem comportamento de caráter benigno, mas pode apresentar característica de malignidade (VALENÇOLA et al., 2015; FONSECA et al., 2017).

O TVT pode ser transplantado mecanicamente da região genital para outras regiões extragenitais, através do comportamento social dos caninos, que tem hábito de lamber, morder, farejar, arranhar ou qualquer outro meio de contato com animal portador, que produza escoriação de continuidade na pele ou superfícies de mucosas (SOUSA et al., 2000).

O TVT acomete a porção genital externa como sítio primário, mas também pode ocorrer a forma primária em pele, narinas, boca e olhos quando não tiver lesão genital presente (AMARAL et al., 2004; ANGELES et al., 2014), metástase para outros órgãos são raras, embora, podem ocorrer em animais nos quais o tumor persiste por um período maior que dois meses (SOUSA et al., 2000). Segundo ANGELES et al. (2014) metástases ocorrem em incidência que varia de 0 a 17% dos casos, sendo os principais locais os linfonodos regionais, escroto e área perianal (FERREIRA et al., 2010), mas também já foram descritas, em glândulas mamárias, linfonodos inguinais, conchas nasais, cavidade oral, fígado, pleura e cérebro (FABIANO et al., 2017; RODRIGUES et al., 2017).

Segundo VARELA et al. (2013), a implantação do TVT extragenital para sítios anatômicos alternativos em cães jovens é possível devido ao comportamento social e à coabitação entre o progenitor portador e a prole (filhotes), também relatado por VALENÇOLA et al., (2015) que sugere a possível aquisição do tumor durante a passagem do canino através do canal do parto (com presença de tumor intravaginal assintomático).

Os aspectos histológicos dos tumores naturais, quando o contagio é direto entre cães ou transplantáveis (exoencherto), são preservados, mas o comportamento biológico difere ente eles no que se refere à duração no hospedeiro, havendo relato de regressão espontânea de tumores transplantado (FERREIRA et al., 2016). A regressão natural da neoplasia pode ocorrer em animais adultos e saudáveis que estejam imunocompetentes, normalmente, quando o TVT atinge de três a seis meses no animal (FABIANO et al., 2017).

2.6 Apresentação e sinais clínicos

O TVT canino afeta primariamente a mucosa genital, porém, também são relatados sítios extragenitais, tais como, cavidade nasal, região cutânea e subcutânea, conjuntiva, pavilhão auditivo, olho e mucosas oral e anal (VARASCHIN et al., 2001). A ocorrência de metástases é frequente em linfonodos ilíacos, submandibulares, axilares e pré-escapulares, pele,

sistema nervoso central, rins, baço, fígado, cérebro, hipófise, peritônio, pâncreas e articulação radio-ulna carpiana (BRANDÃO et al., 2002).

De forma geral, no TVT, inicialmente, são observados pequenos nódulos rosados ou vermelhados de 1-3 mm de diâmetro, com lesões superficiais planas ou pendulares, evoluindo para massas multilobares que podem exceder 10-15 cm de diâmetro (SOTA et al., 2004). Com o desenvolvimento do TVT, observa-se tecido nodular, hemorrágico e friável, pouco demarcado, sendo que frequentemente a lesão pode ulcerar, apresentando aspecto de couve-flor (FERREIRA et al., 2010), podendo haver, ainda, prurido. Alguns animais apresentam mudança de comportamento, tornando-se agressivos, apáticos, letárgicos e anoréticos (CARVALHO et al., 2017; SANTOS et al., 2008).

O TVT quando localizado na genitália externa, normalmente apresenta secreção serossanguinolenta ou hemorrágica que pode ser confundida inicialmente com estro, uretrite, cistite ou prostatite (SANTOS et al., 2005). Ocorre edema genital, odor fétido, algumas vezes, ulcerado chegando a formar tecido anormal no local podendo levar a deformidade do órgão com formação de tecido fibroso (SOTA et al., 2004). A aparência do tumor é de uma cor branca acinzentada a avermelhada, devido ao processo inflamatório que pode ocorrer e a vascularização apresentada em órgãos genitais (CARVALHO et al., 2017). Nos machos se encontra principalmente na região posterior do pênis, porém, quando localizado em glande, pode se exteriorizar pela abertura prepucial (SANTOS et al., 2005). É comum apresentarem lambeduras frequentes na região acometida, além de disúria, hematúria, fimose ou parafimose podem ocorrer em cães machos portadores (DALECK, DE NARDI, 2016). No caso das fêmeas, as lesões situam-se frequentemente na submucosa da região dorso-posterior da vagina, na junção com o vestíbulo, sob a forma papilar ou pedunculado (ALCOFORADO et al., 2018; SANTOS et al., 2005). Ainda pode ser observada hemorragia vulvar e com evolução prolongada, pode ser uma importante causa de anemia (SOTA et al., 2004).

Como citado anteriormente, o TVT extragenital pode ser visto em diferentes partes do corpo do animal. O TVT, em cães sem lesão primária na área genital, foi diagnosticado no seio maxilar (PEREZ et al., 1994) e na cavidade nasal (GINEL et al., 1995). Especificamente sobre o TVT nasal, objeto deste trabalho, normalmente se apresenta um aumento de volume da cavidade nasal, secreção nasal purulenta, dispnéia, epistaxe ou secreção serossaguinolenta (SILVA et al., 2007). Canal et al. (2006) mencionam também dificuldade de respiração, corrimento nasal crônico, espirros, aumento de volume local, sensibilidade, e podem estar associados à erosões nos ossos nasais. O tumor pode estender-se da cavidade nasal até o palato mole e os alvéolos dentários. Entretanto, em casos mais graves pode apresentar comprometimento ósseo, com lise, aumento da trabeculação do osso nasal (CRUZ et al., 2009).

Vale ressaltar que a disposição extragenital do TVT pode aparecer independentemente de lesões genitais, em virtude da implantação de células viáveis durante o hábito de socialização intraespécie, seja por fricção, arranhadura, lambedura, mordedura ou farejamento da área afetada de outro animal (VARASCHIN et al., 2001; LIMA et al., 2013). No caso de TVT nasal, GUREL et al. (2002) mencionam que a localização do tumor transmissível na cavidade nasal é explicada pela inspiração e consequente implantação de células neoplásicas que ocorre enquanto os animais cheiram-se uns aos outros

2.7 Diagnóstico

Os sinais clínicos variam de acordo com a localização da neoplasia (SOTA et al., 2004), entretanto, o diagnóstico presuntivo do TVT pode ser estabelecido por observação dos sinais clínicos do paciente e características do tumor, por meio do exame físico e histórico do paciente (SILVA et al., 2007; SOUSA et al., 2009), sendo reforçado por ALCOFORADO et al. (2018) a necessidade da realização de um exame minucioso nos órgãos genitais. No macho deve ser realizada a exposição completa, até a base do pênis e, nas fêmeas ressalta, importância de fazer um exame com auxílio do vaginoscópio, quando possível. O mesmo cuidado deve se ter com os casos de TVT extragenitais, avaliando-se sempre da possibilidade de se tratar de causa primária ou de metástase genital.

Também são utilizadas técnicas de diagnóstico com auxílio de exame citológico por impressão em lâmina de microscopia ("*imprint*") ou Punção aspirativa por agulha fina (PAAF), que é um diagnóstico simples, rápido, eficaz, de baixo custo, e mostra-se eficiente e conclusivo (SOUSA et al., 2000; RIBEIRO et al., 2008; SANTOS et al., 2008), podendo também ser diagnosticado por exame histopatológico (AMARAL et al., 2004).

Durante avaliação citológica é possível observar intensa celularidade, com citoplasma escasso e com múltiplos vacúolos claros, núcleos excêntricos, com binucleação ocasional e frequente figuras de mitose, os nucléolos podem ser únicos ou múltiplos e com padrão de cromatina granular e uniforme (SANTOS et al., 2011). A utilização de biópsia para confirmação do TVT é altamente confiável, porém é considerado um método invasivo e caro (TOLEDO et al., 2018).

Ainda segundo TOLEDO et al., (2018) a biologia molecular pode ser uma ferramenta necessária e útil em casos de apresentações neoplásicas atípicas, citando um estudo recente em que revelou a identificação de um local de inserção perto do oncogene c-myc, através da utilização de técnica de amplificação por Reação em Cadeia da Polimerase (PCR). Com

presença de níveis detectáveis destes arranjos observados em amostras de TVT e ausência nos seus componentes hospedeiros proporcionou-se diagnóstico do tumor.

2.8 Diagnóstico diferencial

Os diagnósticos diferencias a considerar em suspeita de TVT incluem tumores de células redondas como mastocitoma, histiocitoma, linfoma e lesões granulomatosas não neoplásicas (SOUSA et al., 2000). Também em sua face inicial o TVT genital deve ser diferenciado de proestro, uretrite, cistite e prostatite (SANTOS et al., 2005).

O TVT extragenital quando de localização nasal deve ter diferencial de epistaxe, secreção nasal, espirros, respiração estertorosa e dispnéia (AMARAL et al., 2005; ROCHA et al., 2008).

2.9 Tratamento

O TVT responde à muitas formas de tratamento, tais como cirurgia, radioterapia, imunoterapia, crioterapia e quimioterapia (SOTA et al., 2004; SILVA et al., 2007).

O tratamento cirúrgico é efetivo em alguns casos (FABIANO et al 2018; RIBEIRO et al., 2008). Mas por se tratar de um procedimento cruento e que possui índice relativamente alto de recidivas, vem sendo utilizado apenas para controle a longo prazo da doença (SOUSA et al., 2000; SANTOS et al., 2011), e/ou em casos de tumores malignos (SOUSA et al., 2009). A eletrodiérese pode ser empregada para a exérese, a qual por ocorre em menor tempo cirúrgico apresenta menor hemorragia. Entretanto, há possibilidade de atrasos na cicatrização e também formação de tecido fibroso com deformação dos órgãos, como desvantagem da eletrossecção (SOUSA et al., 2000).

A quimioterapia antineoplásica constitui o método mais eficiente no tratamento do TVT (SOUSA et al., 2000; FERREIRA et al., 2010). Além disso, a utilização de um agente único, em vez de associações, tem se mostrado a técnica com maior efetividade (ALCOFORADO et al., 2018). Os fármacos utilizados na terapia antineoplásica interferem no processo de síntese de DNA, RNA e/ou proteínas, provocando a morte celular imediata ou quando se tem a primeira tentativa de divisão da célula, sendo as células neoplásicas particularmente susceptíveis a esse efeito, no entanto, outros tecidos, especialmente os de rápida divisão celular também são afetados (SOUSA et al., 2000; FERREIRA et al., 2010). Neste contexto, são utilizados os agentes como o sulfato de vincristina, ciclofosfamida, metotrexato, sulfato de vinblastina e doxorrubicina (SOTA et al., 2004; VALLADÃO et al., 2007; RIBEIRO et al., 2008).

O uso de sulfato de vincristina apresenta-se como o mais efetivo em relação ao custo benefício (FERREIRA et al., 2010), levando a remissão completa do TVT em mais ou menos 90% dos casos (SANTOS et al., 2011). A vincristina se trata de um alcalóide que atua bloqueando a mitose ao bloquear a metáfase do ciclo celular (SANTOS et al., 2005; RIBEIRO et al., 2008). Como recomendação, é administrada por via endovenosa na dose de 0,025-0,05 mg/Kg ou 0,5-0,75 mg/m² uma vez a cada sete dias com duração de quatro a seis seções, sendo necessárias mais duas aplicações após a regressão completa da lesão (FERREIRA et al., 2010; CARVALHO et al., 2017). Geralmente após a quarta aplicação constata-se regressão completa do tecido neoplásico (SOUSA et al., 2000). Entretanto, o sulfato de vincristina é tóxico, chegando a causar transtornos neurológicos e disfunções motoras, se utilizada em excesso (RIBEIRO et al., 2008; SANTOS et al., 2008). Pode causar também inapetência, alopecia pouco significativa (SANTOS et a., 2005), leucopenia, trombocitopenia, anemia, poliúria, disúria, febre e sintomas gastrointestinais (SANTOS et al., 2008).

Os casos que se apresentam resistentes ao tratamento com sulfato de vincristina, podem ser tratados com doxorrubicina (SOUSA et al., 2000). A doxorrubicina pode ser administrada na dose de 30mg/m²/IV a cada 21 dias (FERREIRA et al., 2010) e geralmente, dois tratamentos são suficientes para induzir remissão completa da neoplasia (SANTOS et al., 2008). Também pode-se fazer a associação do sulfato de vincristina com ivermectina na dose de 400µg/kg por via subcutânea (FILGUEIRA et al., 2013), a qual atua em sinergismo com a vincristina, sendo um potente inibidor da glicoproteína-P (DALECK, DE NANDI, 2016), sendo utilizado esse protocolo com o intuito de reduzir o número de aplicações da terapia antineoplásica.

A maioria desses fármacos são tóxicas, carcinogênicas e mutagênicos. Sendo assim, a terapêutica com esses fármacos deve ser executada com medidas de segurança, já que, acidentalmente, em contato com pele e mucosas pode causar complicações graves como irritação, ulcerações, mielossupressão e câncer (FERREIRA et al., 2010).

O TVT é muito sensível à radioterapia, embora, por sua vez é um tratamento muito oneroso, pois requer instalações apropriadas, técnicos treinados e aparelhagem específica, o que restringe sua utilização rotineiramente (SANTOS et al., 2011; ALCOFORADO et al., 2018), sendo a utilização da radioterapia recomendada para tumores resistentes à quimioterapia e em casos de metástase (FABIANO et al., 2017).

A crioterapia é um tratamento que faz uso de nitrogênio líquido, este sendo aplicado diretamente na neoplasia, por meio de jatos contínuos no centro da lesão, em pulverização, o que faz com o que a estrutura de gelo se expanda no tecido neoplásico (BULHOSA et al., 2016). Ainda segundo BULHOSA et al., (2016), após o descongelamento pode ser observada uma

hiperemia considerável, o qual descreve como consequência do alto grau de vascularização do tumor.

A imunoterapia também vem sendo usada como tratamento auxiliar ao TVT. SOUSA et al., (2009), em estudo utilizando a hemoterapia no auxílio ao sulfato de vincristina em animal portador de TVT genital, refere redução considerável do tumor após as primeiras aplicações e cura clínica após três doses. O processo consiste na retirada de sangue por punção venosa e sua imediata administração, por via intramuscular ou subcutânea no mesmo paciente.

2.10 Profilaxia

A esterilização cirúrgica dos animais, machos e fêmeas, deve ser considerada como medida profilática da doença. Esse método faz com o que os animais percam, libido sexual, diminuindo a chance de fugas e evitando o acasalamento desses indivíduos (ALCOFORADO et al., 2018). Isso se deve ao fato de que, por ser um tumor transmissível sexualmente, espera-se uma maior ocorrência quando o animal esteja numa faixa etária de maior atividade sexual (AMARAL et al., 2004). Portanto, a castração não só diminui a transmissão pelo coito, como lesões em brigas por território e parceiros.

3 Relato do Caso

Foi atendido no Setor de Clínica Médica de Pequenos Animais do Hospital Veterinário Universitário - HVU (UFRPE - UAG), um canino sem raça definida, macho, inteiro, aproximadamente 5 anos de idade, pesando 7,5 Kg, e residente na cidade de Garanhuns-PE. O tutor levou o animal para atendimento queixando-se de aumento de volume do plano nasal com presença de tumoração em cavidade nasal (Figura 7). Durante a anamnese, o tutor relatou que o paciente tinha sido resgatado da rua há, aproximadamente, 30 dias e que, atualmente, convivia com mais dois caninos na residência se alimentado de comida caseira e, que o mesmo apresentava um quadro de disfagia. Relatou também que o animal foi submetido a um tratamento instituído por conta própria, com antibiótico a base de amoxicilina durante sete dias, porém sem apresentar melhora do quadro. À inspeção física, pode não ser observado, também, sinais de dispnéia inspiratória e epistaxe.

Figura 7. (A) Aumento de volume em plano nasal e neoformação em cavidade nasal direita (B) (Fonte: Santos, 2018).

Durante exame físico, o paciente exibiu temperamento agressivo. Condição de escore corporal 3/5, pelos eriçados, opacos e ressecados, pele com presença de descamação furfurácea e micácea, mucosas róseas e halitose. À inspeção da cavidade oral foi possível observar uma neoformação ulcerada exibindo exsudação sanguinolenta em palato duro. A palpação a tumoração do plano nasal exibia consistência macia, e indolor e percebeu-se um provável comprometimento ósseo. Na ausculta cardíaca detectou-se arritmia. Pela auscultação do campo pulmonar observou-se presença de sibilos respiratórios. Naquele momento a temperatura retal foi de 39,6 °C. A inspeção clínica do órgão genital externo detectou-se apenas um testículo em bolsa escrotal, sem outras alterações dignas de nota.

Diante do quadro observado foi solicitado pelo médico veterinário exame citológico pelo método de punção por agulha fina (PAF) da tumoração do plano nasal. Com o animal devidamente contido e posicionado, foi introduzida uma agulha na massa tumoral e realizados movimentos relativamente rápidos de vaivém multidirecionados, colhendo-se a amostra por capilaridade, sendo a agulha logo após acoplada a uma seringa e o conteúdo depositado num total de quatro lâminas histológicas. Com auxílio de outra lâmina foi realizado *squash* do material depositado nas lâminas. As mesmas foram coradas com Panótico Rápido®. As amostras em lâminas foram analisadas em microscópico óptico com aumento de 400X.

Após, foi realizada venopunção para exames complementares como hemograma, proteína plasmática total (PPT) e ultrassonografia de região abdominal, sendo esses realizados nos setores de Patologia Clínica e de diagnóstico por imagem, também foram solicitados exames radiográficos de face e exames de bioquímica sérica – ALT, FA, Creatinina, Ureia e Urinálise (todos solicitados para realização em clínica particular). Antes mesmo dos resultados

dos exames, foi instituído tratamento terapêutico para afecções bucodentárias com antibiótico à base de espiramicina e metronidazol (Stromorgyl ®) a cada vinte e quatro horas, durante dez dias.

O paciente retornou após 30 dias e, ao novo exame clínico, não foi constatada melhora do quadro nosológico anteriormente descrito. O tutor não havia realizado, até então, os exames bioquímicos solicitados (ALT, FA, Creatinina) e urinálise, apenas hemograma, cujos resultados dignos de nota foram leucocitose inflamatória infecciosa com desvio à esquerda com PPT aumentada (Anexo I). O exame ultrassonográfico da região abdominal observou-se rins com aumento de ecogenicidade de córtex, sendo considerado como indício de nefropatia. Não foi localizado testículo ectópico em cavidade.

Na avaliação radiográfica em projeção dorsoventral e laterolateral da face (Figuras 8), observaram-se alterações de dentes incisivos, pré-molares e molares em maxilar e hemimadibulares, direita e esquerda, com exposição de raízes dentárias, inclusive com reabsorção do osso alveolar adjacente, bem como perda de elementos dentários. Foi possível verificar, também, trabeculação heterogênica (intercalada por áreas opacas e luscente) dos ossos nasal e maxilar caracterizado por lesão osteolítica (possível osteomielite). Os seios paranasais (conchas nasais) e frontais com alterações de opacidade e trabeculação heterogênica (intercalada com áreas opacas e luscentes) sugestivas de alterações osteolíticas. A interlinha da articulação temporomandibular, direita e esquerda estavam dentro dos padrões de normalidade. O osso zingomático direito apresentava discreta fissura ósseas.

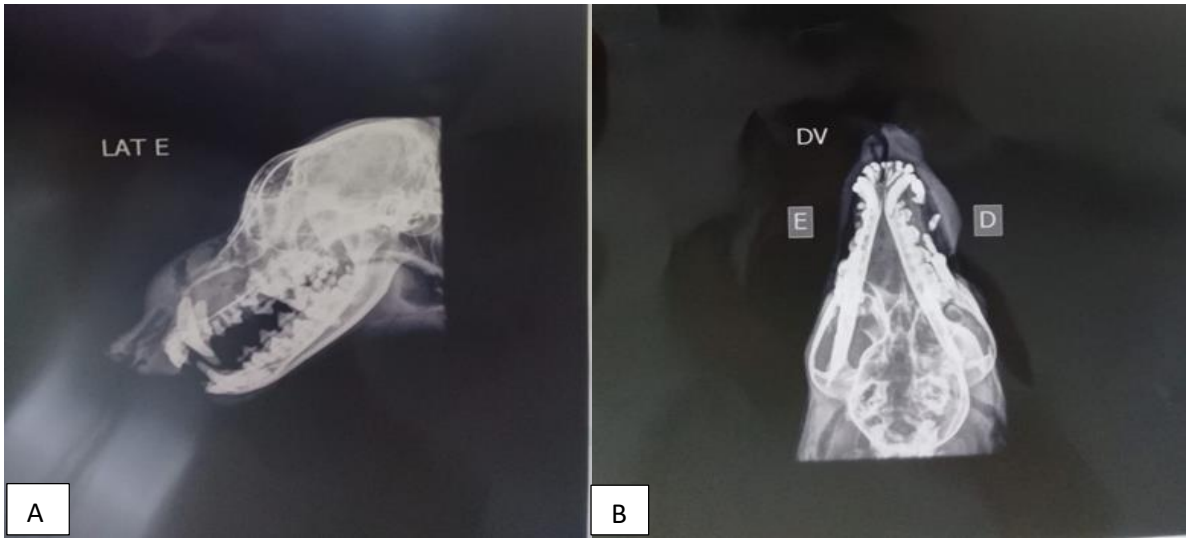

Figura 8. (A**)** Projeção radiográfica laterolateral com aumento de volume e radiopacidade em tecido moles, comprometendo região de narinas e dorsal ao osso nasal. (B**)** Projeção dorsoventral com áreas de lise e destruição óssea envolvendo osso nasal e maxilar (Fonte: Santos, 2018)

Pelo exame citológico, observou-se hipercelularidade constituída predominantemente, por células arredondadas, individualizadas, exibindo núcleos excêntricos apresentando de moderada a alta relação núcleo:citoplasma, basofilia citoplasmática com microvacuolização (Figura 9), cromatina de padrão reticulado, e nucléolos evidentes e ocasionais figuras de mitose atípicas. Estas alterações foram acima de 70% sendo consideradas compatíveis com TVT de padrão morfológico plasmocitóide.

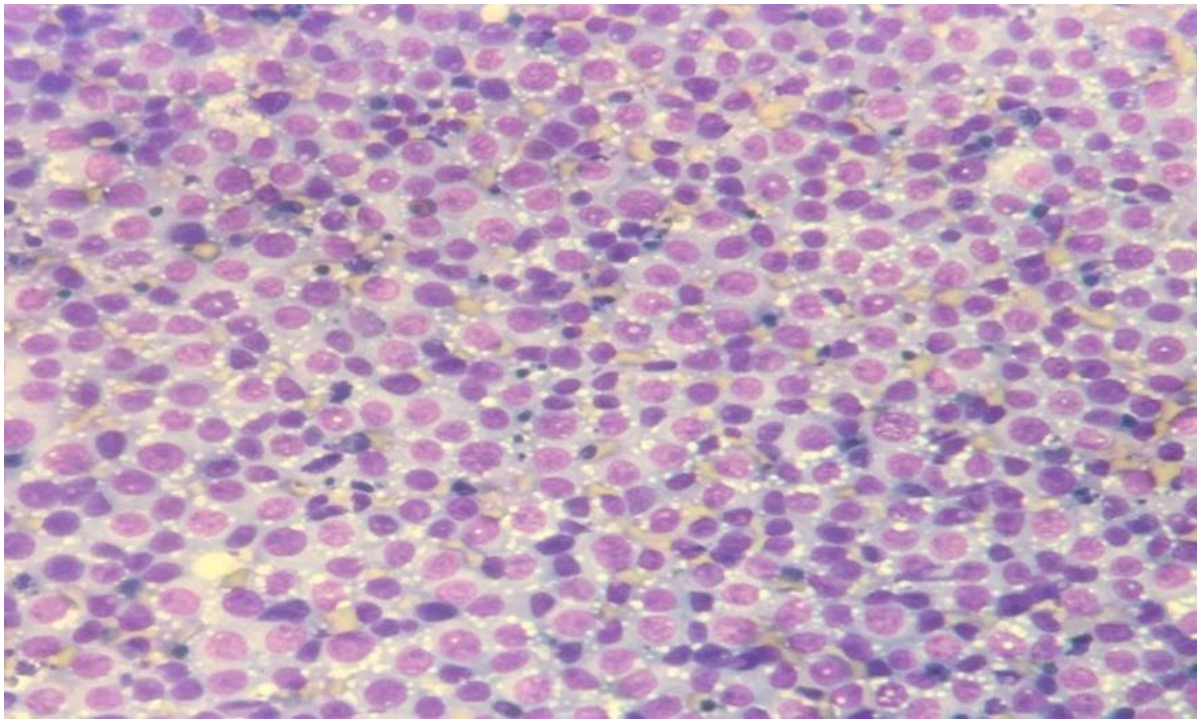

Figura 9. Esfregaço de PAF de massa localizada no plano nasal de cão. Observa-se células arredondas à ovaladas, individualizadas e exibindo citoplasma com microvacuolização. Coloração Panótico Rápido®, aumento de 400x (Fonte: SPC/HVU-UAG, 2018).

Diante do resultado, foi instituída a terapêutica para tratamento de TVT, sendo prescrito ao paciente um quimioterápico antineoplásico de uso injetável – Sulfato de Vincristina na dose de 0,7mg/m², uma vez a cada sete dias, com duração de 4 a 8 seções. Porém, o tutor não mais compareceu ao HVU para dar início ao tratamento.

3.1 Discussão

O diagnóstico de TVT perpassa por várias fases dentro da clínica médica de pequenos animais. Uma anamnese acurada é o ponto inicial para a condução dos demais procedimentos por parte dos profissionais diante da suspeita clínica. A idade do animal (5 anos) atendido no HVU bem como o fato de não ser castrado, SRD, e de ter sido resgatado na rua pelo tutor foram fortes indícios que reforçaram a suspeita clínica de TVT por parte do médico veterinário.

AMARAL et al. (2004) comentam que novos casos são esperados numa faixa limitada de maior atividade sexual, ou seja, entre três e cinco anos de idade. Apesar de grande parte da literatura mencionar não haver predisposição por raça e sexo ao TVT, estudos realizados por FONSECA et al. (2017) mostraram uma ocorrência de 41% em caninos SRD quando comparado as demais raças e FERREIRA et al. (2017) encontraram 100% dos casos descritos em cães SRD. Um outro dado importante é o de que apesar do paciente ter sido resgatado pelo tutor há poucos dias da consulta, ele foi considerado como não domiciliado o que é um frequente hábito de vida entre os cães SRD. Portanto, ele estaria incluído no grupo de risco desta doença o que é justificado por Fabiano et al. (2017) que, além de ser SRD, uma maior ocorrência do TVT em cães errantes, sem qualquer controle epidemiológico. SOUSA et al. (2000) e TOLEDO et al. (2018) reforçam que estas condições favorecem ao maior risco de contágio entre os pares. Já em relação à prevalência do TVT por sexo, os dados da literatura ainda são conflitantes (SOUSA et al., 2000; AMARAL et al., 2004; SILVA et al., 2007; FERREIRA, 2010; FONSECA et al., 2017).

É sabido que o TVT de localização genital é o de maior ocorrência clínica uma vez que se trata de transferência de células neoplásicas via cópula. A apresentação do TVT em região extragenital pode ser única ou simultânea à região genital como foram descritas por AMARAL et al. (2004) e CRUZ et al. (2009). Porém, casos extragenitais, concomitantes aos TVTs genitais, também são reportados na literatura (PEREZ et al., 1994; VARASCHIN et al., 2001; FILGUEIRA et al., 2010; SOUZA et al., 2016; PEREIRA et al., 2017). Por outro lado, o TVT extragenital em cães sem lesão primária na área genital também tem sido relatado, sendo a cavidade nasal um dos locais acometidos (GINEL et al., 1995) apesar de sua menor ocorrência quando comparada a outras localizações extragenitais (AMARAL et al., 2004; FERREITA et al., 2017). Exame físico do paciente, pela inspeção da cavidade oral foi possível observar uma formação ulcerada exibindo exsudação sanguinolenta em palato duro. Ao toque, a tumoração do plano nasal exibia consistência macia e indolor e percebeu-se um provável comprometimento ósseo. Ademais, não foi observada a presença de tumor em região genital, sendo considerada a cavidade nasal com possível sítio primário o que corrobora com os casos descritos por FILGUEIRA et al. (2010) e RODRIGUES et al. (2009). Vale ressaltar que relatos de regressão espontânea de um tumor natural genital é considerado muito raro (AMARAL et al., 2005).

Assim, os dados clínicos e radiográficos e citológico do caso em tela deixaram evidente tratar-se de um TVT extragenital, de localização nasal como foco primário e com infiltração para o palato duro, semelhante ao encontrado por FILGUERRA et al. (2013). Esta afirmação pode ser suportada por AMARAL et al. (2005) e CRUZ et al. (2009) quando mencionam que

esta forma da doença pode estender-se desde a cavidade nasal até o palato e os alvéolos dentários. Estes autores salientam ainda que em casos mais graves pode apresentar comprometimento ósseo, com lise e aumento da trabeculação do osso nasal. Tais descrições de alterações ósseas mencionadas por estes autores também foram encontradas no animal do caso em tela nos ossos nasais, porém com extensão ao osso maxilar e seios paranasais e frontais. Para explicar o acometimento nasal primário, GUREL et al. (2002) mencionam que esta localização pode ser advinda da inspiração e consequente implantação de células neoplásicas que ocorre enquanto os animais cheiram-se uns aos outros. Um ponto observado por AMARAL et al. (2005) foi o fato que todos os animais de seu estudo que apresentaram o tumor em região nasal eram machos, sendo considerado por ele um dado à ser analisado para que se estabeleça se há uma relação quanto a localização nasal e o sexo do animal.

Quanto ao tempo de evolução do tumor na cavidade nasal do paciente, não há informações por se tratar de um animal não domiciliado, levando-se a cogitar que seja portador por um logo período devido ao tamanho e a infiltração aos tecidos adjacentes.

Com relação às manifestações exibidas pelo paciente, com quadro de aumento de volume em região nasal, disfagia, epistaxe e dispnéia inspiratória, estes são sinais também relatados por ROCHA et al. (2008), entretanto, o animal não apresentou quadro de espirros, odor fétido e sensibilidade local como observado por CANAL et al. (2005). A presença de odor fétido é frequentemente observada quando localizado em região genital (SOTA et al., 2004). Do ponto de vista de comportamento, alguns animais mostram mudanças drásticas, tornando-se agressivos, apáticos, letárgicos e anoréticos (SANTOS et al., 2008; CARVALHO et al., 2017). No caso em tela, o animal apresentou-se bastante agressivo durante o exame físico.

As referências quanto ao perfil bioquímico de cães com TVT são escassos na literatura, sendo observados níveis de uréia normais, dosagens séricas de fosfatase alcalina (FA), alamina aminotransferase (ALT) sem alterações mesmo após tratamento quimioterápico (DALESCK, NARDI, 2016). Portanto, caso não haja o envolvimento de outras afecções secundárias que possam causar alterações, são esperados resultados dentro do parâmetro de normalidade. Embora, tenham sido solicitados esses exames, o tutor não chegou a realizá-los, assim não sendo possível discutir sobre possíveis achados.

Para um diagnóstico conclusivo de TVT são necessários exames específicos, principalmente em casos em que não haja lesões em região genital, como ocorreu neste caso. Isso porque o TVT é uma neoplasia diferencial de outros tumores como mastocitoma, histiocitoma, linfoma e lesões granulomatosas não neoplásicas (SOUSA et al., 2000). Desta forma, a utilização de exames histopatológico e citológico tem se mostrado eficientes e conclusivos (AMARAL et al., 2004).

A citologia é um importante exame de triagem e que, em determinadas situações, pode fornecer um diagnóstico definitivo e que como todo exame possui vantagens e limitações. Contundo, tem se mostrado a melhor técnica para o diagnóstico do TVT, por ser simples, rápido e pouco invasivo (AMARAL et al., 2004; MOURA et al., 2018). Quanto à colheita de material para realização do exame citológico, foi realizado pelo método de Punção por Agulha Fina (PAF), técnica similar a punção aspirativa por agulha fina (PAAF), exceto pelo fato de não aplicar pressão negativa durante a colheita (DALESK, NARDI, 2016). Esse método foi escolhido por ocasionar um menor trauma no momento da colheita do material, já que se tratava de um tumor com alta vascularização.

Os achados citológicos descritos no presente caso são compatíveis com o padrão celular classificado como plasmocitóide assim como verificado por AMARAL et al., (2004). Porém, TVTs plasmocitóides parecem ser mais frequentemente encontrados em região extragenital, com maior potencial de malignidade e resistência aos tratamentos quimioterápicos (AMARAL et al., 2005; DALECK, NARDI, 2016; ALCOFORADO et al., 2018). O diagnóstico citológico do TVT nasal é fundamental para pacientes que requerem tratamento imediato, principalmente quando apresentam dispnéia (ROCHA et al., 2008), reforçando a importância do exame clínico diante do quadro apresentado pelo paciente de dispnéia inspiratória.

Apesar da eficiência apresentada pela quimioterapia anteneoplásica, alguns tutores podem não dar prosseguimento ou sequer iniciam o tratamento por considerá-lo oneroso o que leva à grandes prejuízos na saúde do paciente e daqueles cães que coabitam com animal portador.

4 CONCLUSÃO

Diante dos aspectos clínicos apresentados pelo paciente associados às informações obtidas através do tutor na anamnese, bem como os resultados dos exames radiográficos e citológicos pôde-se concluir que este caso se trata de um TVT nasal sendo este o provável foco primário e com extensão da neoplasia para a cavidade oral.

REFERÊNCIAS

ALCOFORADO, Diego Sousa. **Aspectos clínico-patológicos do tumor venéreo transmissível canino com metástase extragenital: relato de três casos**. 2018. Monografia (Bacharel em Medicina Veterinária) – Universidade Federal da Paraíba, Centro de Ciências Agrárias. Areias, p.33, 2018. Disponível em: https://repositorio.ufpb.br/jspui/handle /123456789/3749. Acesso em 25 nov. 2018.

AMARAL, Anne Santos et al. Diagnóstico citológico do tumor venéreo transmissível na região de Botucatu, Brasil: estudo descritivo 1994-2003. **Revista Portuguesa de Ciência Veterinária**, v.99, n.551, p.167-171, 2004. Disponível em: http://www.fmv.ulisboa.pt/spcv /PDF/ pdf9_2004/551_167_171.pdf. Acesso em: 09 dez. 2018.

AMARAL, Anne Santos. **Tumor venéreo transmissível canino: critérios citológicos de malignidade e caracterização citomorfológica correlacionada a imunocitoquímica e lesões de DNA**. 2005. Tese (Doutorado em Área de Concentração: Clínica Veterinária) – Universidade Estadual Paulista, faculdade de Medicina de Botucatu, p.225. 2005. Disponível em: http://www.pubvet.com.br/uploads/1e48664ca8b2e88bda 0be0b28fafa734.pdf. Acesso em: 22 dez. 2018.

AMARAL, Andréia Vitor Couto et al. Tumor venéreo transmissível intra-ocular em cão: relato de caso. **Veterinária e Zootecnia**. V.19, n.1, p.79-85, mar. 2012.

ANGELES, Jessica Esther Loyola. **Tumor venéreo trasmisible em caninos, presentación clínica, diagnóstico y tratamento**. 2014. Monografia (Bacharel em Medicina Veterinária) – Universidad Nacional Mayor de San Marcos. Lima, 2014, 57p.

BRANDÃO C.V.S. et al. Tumor venéreo transmissível: estudo retrospectivo de 127 casos (1998-2000). **Revista de Educação Continuada do CRMV-SP**, v.5, n.1, p.25-31, 2002.

BULHOSA, Laiane Ferreira**. Levantamento epidemiológico do tumor venéreo transmissível no bairro Inocoob, Cruz das Almas- BA**. 2016. Monografia (Bacharel em Medicina Veterinária) – Universidade Federal do Recôncavo da Bahia. Centro de Ciências Agrárias Ambiental e Biológicas. Cruz das Almas, 2016. Disponível em: http://www.repositorio digital.ufrb.edu.br/bitstream/123456789/1117/1/Tcc%20Laiane% 20Ferreira%20B. Acesso em: 26 nov. 2018.

CANAL, Ivo Hellmeister et al. TVT Nasal – Tumor Venéreo Transmissível - um caso clínico. **Revista Eletrônica de Veterinária REDVET**. V.6, n.2, p.15-19, fev, 2005. Disponível em: http://www.veterinaria.org/ revistas/redvet/n020 205/020529.pdf. Acesso em: 22 dez. 2018.

CRUZ, G. D. Metástase visceral de tumor venéreo transmissível em cão. **Veterinária e Zootecnia**, v.16, n.18, p.565-470, 2009.

CARVALHO, F. G. M.; LOPES, B. A. Tumor venéreo transmissível canino em vias aéreas: relato de caso. Revista **Eletrônica do Centro de Ciências Exatas e Agrárias Produção/construção e tecnologia**, v.6, n.10, 2017. Disponível em: https://www.unigran. br/ciencias_exatas/conteudo/ed10/artigos/04.pdf. Acesso em: 22 nov. 2018.

DALACK, C. R.; DE NANCI, A. B**. Oncologia em cães e gatos**. São Paulo: Roca, 2016. 991-1013p.

FABIANO, Clayton et al. Tumor venéreo transmissível**. Revista Conexão Eletrônica**, v.14, n.1, 2017. Disponível em: http://www.revistaconexao.aems.edu.br>download. Acesso em:18 nov. 2018.

FERREIRA, Caroline Gracielle Torres et al. Tumor venéreo transmissível canino (TVT): revisão de literatura. **PUBVET,** Londrina, v.4, n.14, 2010. Disponível em: http://www. pubvet.com.br/uploads /c61f1033f7 e852dde7f853617973cea2.pdf. Acesso em 14 dez. 2018.

FERREIRA, Mirian Aparecida Queiroz Barbosa. **Avaliação clínica, hematológica, bioquímica e citológica de cães portadores do tumor venéreo transmissível (TVT) tratados com sulfato de vincristina.** 2016. Dissertação (Programa de pós-graduação em ciência veterinária) – Universidade Federal Rural de Pernambuco, Recife, 2016, 67p. Disponível em: http://www.tede2.ufrpe.br:8080/tede/bitstream/tede2/7157/2/MIrian%20 Aparecida%20de%20Queiroz%. Acesso em: 24 nov. 2018.

FERREIRA, Mirian Aparecida Queiroz Barbosa et al. Avaliação clínica, hematológica, bioquímica e citológica de cães portadores do tumor venéreo transmissível (TVT) tratados com sulfato de vincristina. **Medicina Veterinária (UFRPE)**, Recife, v.11, n.1, p.8-17 jan-mar. 2017. Disponível em: http://www.journals.ufrpe.br/index.php/medicinaveterinaria/article /download/1592/1492. Acesso em: 16 nov. 2018.

FILGUEIRA, Kilder Dantas et al. Tumor Venéreo transmissível canino com múltiplas localizações extragenitais. **Acta Scientiae Veterinariae**, v.41, n.1, 2013. Disponível em: http://www.ufrgs. br/actavet/41-suple-1/CR_20.pdf. Acesso em: 11 dez. 2018.

FILGUEIRA, Kilder Dantas. Tumor venéreo transmissível canino com localização primária e única em cavidade oral**. Acta Scientiae Veterinariae**. V.38, n.1, p.91-94, 2010. Disponível em: http://www.ufrgs.br/acta vet/38-1/PUB_882.FINAL.pdf. Acesso em: 09 nov. 2018.

FONSECA, Faylla Maria Carneiro et al. Incidência de tumor venéreo transmissível em canino. **Revista Científica de Medicina Veterinária**, ano. 14, n.28, jan. 2017.

GINEL, P. J. et al. Primary transmissible venereal tumor in the nasal cavity of a dog. **Vterinary Record,** v.136, n.9, p.222-223, 1995.

GOMES, Roberta Santos Bezerra. **Tumor venéreo transmissível (TVT). Análise epidemiológica, clínica e patológica dos cães diagnosticados no Laboratório de Patologia Animal do Hospital Veterinário UFCG**. 2016. Monografia (Bacharel em Medicina Veterinária) – Universidade Federal de Campina Grande. Patos, 2016, 44p. Centro de Saúde e tecnologia Rural. Disponível em: http://www.cstr.ufcg.edu. br/grad_med_vet/tcc_2015. 2/30_roberta_simone_bezerra_gomes.pdf. Acesso em: 03 dez. 2018.

GUREL, A et al. Transmissible venereal tumors detected in the extragenital organs of dogs**.** **Israel Journal of Veterinary Medicine**. v.2, n.57, 2002.

LIMA, T.B. et al. Apresentação atípica de tumor venéreo transmissível cutâneo em um cão. **Veterinária e Zootecnia**. V.20, n.1, p 57-61, 2013.

MOURA, Amanda Lacerda et al. Abordagem clínica e laboratorial de tumor venéreo transmissível (TVT) em cadela prenhe. **Revista Ciência Animal**, v.28, n.2, p.104-112, 2018.

PEREIRA, Leandro Humberto Batista et al. Tumor venéreo transmissível nasal em cão: relato de caso**. PUBVET**, v.11, n.4, p.351-355, 2017. Disponível em: http://www.pubvet.com.br /uploads/1e48664ca 8b2e88b da0be0b28fafa734.pdf. Acesso em: 04 dez. 2018.

PEREZ, J. TVT extragenital primário. **Selecciones Veterinarias**, v.2, n.6, p.370-3, 1994.

RAMADINHA, Regina Ruckert et al. Resposta do tumor venéreo transmissível canino à quimioterapia com sulfato de vincristina e vimblastina. **Revista Brasileira de Medicina Veterinária,** v.38, n.1, p.65-69, jul. 2016.

RIBEIRO, I; ZAPPA, V. Tumor venéreo transmissível em cães. **Revista Científica Eletrônica de Medicina Veterinária**, Ano.6, n.11, jul. 2008. Disponível em: http://faef. revista.inf.br/ imagens_arquivosz/arquivos_destaque/ySeWDGs9jfz3W04_2013-6-13-15-13-16. Acesso em: 14 dez. 2018.

ROCHA, Taís Machado Moreira et al. Tumor venéreo transmissível nasal em um canino. **Revista Acadêmica, Ciência agrárias e Ambiental**, Curitiba, v.6, n.3, p.349-353, 2008. Disponível em: https://periódicos.pucpr.br> download. Acesso em: 26 jan. 2019.

RODRIGUES, Thiere Lima et al. Tumor venéreo transmissível (TVT) com metástase para glândula mamária. *in*. CONGRESSO BRASILEIRO DE MEDICIA VETERINÁRIA. **Anais 38º**, Recife, ANCLIVEPA, 2017. p.1324.

SANTOS, M. S. P; NAGASHIMA, J. C; MONTANHA, F. G. Tumor venéreo transmissível (TVT). Revisão de literatura**. Revista Científica Eletrônica de Medicina Veterinária**, v. 9, n.16, jan. 2011. Disponível em: http://faef.revista.inf.br/imagens_arquivos/arquivos_ destaque /4ayMIBbV0muY8sR_2013-6-26-11-21-47. Acesso em: 20 dez. 2018.

SANTOS, Daiane Ellen et al. Tumor venéreo transmissível (TVT): Revisão de literatura. Revista **Científica Eletrônica de Medicina Veterinária.** v.6, n.10, jan, 2008**.** Disponível em: http://faef.revista.inf.br/imagens_arquivos/arquivos_ destaque/C4n2lBNp5QGhFv4_2013-5-28-11-54-17. Acesso em: 03 dez. 2018.

SANTOS, Francisco Glauco Araújo et al. O tumor venéreo transmissível canino – aspectos gerais e abordagens moleculares – revisão de literatura. **Biosci. J**, Umberlândia, v.21, n.3, p.41-53, 2005. Disponível em: https://www.researchgate.net/publication/277212810_O_ tumor_venereo_transmissivel_canino_-aspectos_gerais. Acesso em: 20 nov. 2018.

SILVA, Márcio César Vasconselos et al. Avaliação epidemiológica, diagnostico e terapêutica do tumor venéreo transmissível (TVT) na população canina atendida no hospital veterinário da UFERSA. **Acta Veterinária Brasílica**, v.1, n.1, p.28-32, 2007. Disponível em: https://periodicos.ufersa.edu.br/index.php/acta/article/view/260/100. Acesso em: 29 out. 2018.

SOTA, P. et al. Tumor venéreo transmisible en el perro. **Ciencia Veterinaria,** v. 6, n.1,2004. Disponível em: http://www.fmv.ulisboa.pt/spcv/PDF/pdf9_2004/551_167_171.pdf. Acesso em: 20 dez. 2018.

SOUSA, J. et al. Característica e incidência do tumor venéreo transmissível (TVT) em cães e eficiência da quimioterapia e outros tratamentos. **Archives of Veterinary Science**, v.5, p.41-48, 2000. Disponível em: https://revistas.ufpr.br/veterinary/article/viewFile/3884/3124. Acesso em: 28 nov. 2018.

SOUSA, Fábio Borges**. Auto-hemoterapia como terapia auxiliar no tumor venéreo transmissível.** 2009. Monografia (*Latu senso* em Clínica Médica e Cirúrgica de Pequenos Animais) – Universidade Castelo Branco. Goiânia, 2009, 27p. Disponível em: http://www .rnsites.com.br/Auto-Hemoterapia-cadela.pdf. Acesso em: 17 nov. 2018.

TOLEDO, G. N; MOREIRA, P. R. R. Tumor venéreo transmissível canino: revisão de literatura clínica medicada de pequenos animais. **Revista Investigação**. v.17, n.3, p.33-39, 2018. Disponível em: https:// www.researchgate.net/publication/326211089_TUMOR_ VENEREO_TRANSMISSIVEL_CANINO_-_Revisao. Acesso em: 27 dez. 2018.

VALLADÃO, Maria Luiza Castro Ramos. **Dados clínicos, morfometria e textura nuclear como fatores prognósticos e preditivos no tumor venéreo transmissível canino.** 2007. Dissertação (Mestrado área de concentração fisiopatológica Médica) – Universidade Estadual de Campinas. Faculdade de ciências médicas. Campinas, 2007, 68p.

VALENÇOLA, Renata Amarilha et al. Aspectos citomorfológicos e frequência dos subtipos do tumor venéreo transmissível canino no município de Campos Grande, Mato Grosso do Sul, Brasil. **Acta Veterinária Brasílica**, v.9, n.1, p.82-86, 2015.

VARASCHIN M.S. et al. Tumor venéreo transmissível canino na região de Alfenas, Minas Gerais: formas de apresentação clínico-patológicas. **Revista Clínica Veterinária**. V.6, n.32, p.32-38, 2001.

VARELA, Y. D. M. et al. Transmssible extranital venereal tumor impuberal canine. **Brazilian Journal of Veterinary Pathology**, v.6, n3, p.123-127, 2013.

ANEXO I

Tabela 1: Resultado do hemograma referente ao paciente canino, macho, SRD, com 5 anos de idade, atendido no HVU-UAG.

Série eritocitária

	Valor	Valores de referências (1-8 anos)
Hemácias	5.140.000	5,5 – 8,5 x 106/µL
Hemoglobina	12,1	12 – 18g/dL
Hemátocrito	36	37 – 55 %
VCM	70	60 – 77/fL
VHCM	33	32 – 36 g/dL

Série leucocitária

Leucócitos totais	56.4000		Valores de referência 6.000 – 17.000/µL	
	Relativo	**Absoluto**	**Relativo**	**Absoluto**
Mielócitos	00	00	00	00
Metamielócitos	03	1692	00	00
N. Bastonetes	03	1.692	00 – 03%	00 – 300/µL
N. Segmentados	68	38.352	60 – 77%	3.000 – 11.500/µL
Eosinófilos	00	0	02 – 10%	100 – 1.250/µL
Basófilos	00	00	raros	raros
Linfócitos	23	12.972	12 – 305	1.000 – 4.800/µL
Monócitos	03	1.692	03 – 10%	150 – 1.350/µL
Outros	00	00	00	00
Total	100	56.400		

Série plaquetária

	Valor	**Valores de referência**
Plaquetas (mil/mm²)	662.000	200.000 – 500.000/µL