



**UNIVERSIDADE FEDERAL RURAL DE PERNAMBUCO**  
**DEPARTAMENTO DE MEDICINA VETERINÁRIA**  
**CURSO DE BACHARELADO EM MEDICINA VETERINÁRIA**

**RELATÓRIO DE ESTÁGIO SUPERVISIONADO OBRIGATÓRIO (ESO)**  
**REALIZADO NA ASSOCIAÇÃO MATA CILIAR E CLÍNICA AMAZOO PETS, NO**  
**MUNICÍPIO DE JUNDIAÍ-SP, BRASIL.:**  
**ISOLAMENTO DE *RAOULTELLA ORNITHINOLYTICA* MULTIRRESISTENTE EM**  
**FILHOTE DE TURACO-DE-HARTLAUB (*TAURACO HARTLAUBI*) - RELATO DE**  
**CASO**

**KEILLA SANDRELE MELO SILVA**

**RECIFE, 2023**



**UNIVERSIDADE FEDERAL RURAL DE PERNAMBUCO**  
**DEPARTAMENTO DE MEDICINA VETERINÁRIA**  
**CURSO DE BACHARELADO EM MEDICINA VETERINÁRIA**

**RELATÓRIO DE ESTÁGIO SUPERVISIONADO OBRIGATÓRIO (ESO)**  
**REALIZADO NA ASSOCIAÇÃO MATA CILIAR E CLÍNICA AMAZOO PETS, NO**  
**MUNICÍPIO DE JUNDIAÍ-SP, BRASIL.:**  
**ISOLAMENTO DE *RAOULTELLA ORNITHINOLYTICA* MULTIRRESISTENTE EM**  
**FILHOTE DE TURACO-DE-HARTLAUB (*TAURACO HARTLAUBI*) - RELATO DE**  
**CASO**

**Relatório de Estágio Supervisionado obrigatório realizado como exigência parcial para a obtenção do grau de Bacharel em Medicina Veterinária, sob a orientação da Profa. Dra. Mércia Rodrigues Barros**

**KEILLA SANDRELE MELO SILVA**

**RECIFE, 2023**

Dados Internacionais de Catalogação na Publicação  
Universidade Federal Rural de Pernambuco  
Sistema Integrado de Bibliotecas  
Gerada automaticamente, mediante os dados fornecidos pelo(a) autor(a)

---

- S586r Silva, Keilla Sandrele Melo  
RELATÓRIO DE ESTÁGIO SUPERVISIONADO OBRIGATÓRIO (ESO) REALIZADO NA ASSOCIAÇÃO MATA CILIAR E CLÍNICA AMAZOO PETS, NO MUNICÍPIO DE JUNDIAÍ-SP, BRASIL.: ISOLAMENTO DE RAOULTELLA ORNITHINOLYTICA MULTIRRESISTENTE EM FILHOTE DE TURACO-DE-HARTLAUB (TAURACO HARTLAUBI) - RELATO DE CASO / Keilla Sandrele Melo Silva. - 2023.  
58 f. : il.
- Orientadora: Mercia Rodrigues Barros.  
Inclui referências.
- Trabalho de Conclusão de Curso (Graduação) - Universidade Federal Rural de Pernambuco, Bacharelado em Medicina Veterinária, Recife, 2023.
1. animais silvestres. 2. animais de estimação. 3. antibiograma. 4. resistência a antibióticos. I. Barros, Mercia Rodrigues, orient. II. Título



**UNIVERSIDADE FEDERAL RURAL DE PERNAMBUCO**  
**DEPARTAMENTO DE MEDICINA VETERINÁRIA**  
**CURSO DE BACHARELADO EM MEDICINA VETERINÁRIA**

**RELATÓRIO DE ESTÁGIO SUPERVISIONADO OBRIGATÓRIO (ESO)**  
**REALIZADO NA ASSOCIAÇÃO MATA CILIAR E CLÍNICA AMAZOO PETS, NO**  
**MUNICÍPIO DE JUNDIAÍ-SP, BRASIL.:**  
**ISOLAMENTO DE *RAOULTELLA ORNITHINOLYTICA* MULTIRRESISTENTE EM**  
**FILHOTE DE TURACO-DE-HARTLAUB (*TAURACO HARTLAUBI*) - RELATO DE**  
**CASO**

TCC elaborado por

**KEILLA SANDRELE MELO SILVA**

Aprovado em 12/09/2023

**BANCA EXAMINADORA**

**MV. DRA. MÉRCIA RODRIGUES BARROS**

**Departamento de Medicina Veterinária da UFRPE**

**MV. DR. JEAN CARLOS RAMOS DA SILVA**

**Médico Veterinário – Associação Mata Ciliar**

**MV. ALINE HELENA ALBUQUERQUE DA SILVA**

**Médica Veterinária - Neolab Vet**

## DEDICATÓRIA

*Dedico este trabalho de conclusão aos meus pais, que sempre me apoiaram nos meus sonhos e me proporcionaram a melhor educação possível; aos meus irmãos que sempre me ajudaram; e à minha família que sempre fez parte da minha jornada na Medicina Veterinária.*

## AGRADECIMENTOS

Na finalização de mais uma etapa da minha vida, posso dizer com convicção que não foi fácil, todas as experiências que vivi e as boas recordações ficaram sempre na memória. Durante toda essa jornada, compartilhei momentos e pessoas que me fizeram chegar aqui hoje. Por isso faço esses agradecimentos.

Em primeiro lugar, sempre, agradeço a Deus, por tudo que ele me fez vivenciar, os momentos em que ri, chorei e brinquei, por tudo o que passei me apoiou Nele, e confiei em sua liderança, onde Ele me trouxe até aqui, com a Sua graça.

Agradeço aos meus pais, Mikelle e Alexssandro, que sempre me apoiaram, em meus estágios fora do estado, em minhas decisões acadêmicas, em meus choros, minhas alegrias, foram meu apoio emocional para que eu chegasse até aqui. Esse apoio se inicia desde pequena quando decidi fazer medicina veterinária, até o momento de conclusão, sempre presentes para me consolar e comemorar comigo. Sempre foram meus exemplos de carreira e de vida. Obrigada, por tudo, eu amo vocês!

Aos meus irmãos mais novos, Kaio e Karlos, que apesar das implicâncias de irmãos, sempre me apoiaram, estiveram ao meu lado e me ajudaram a seguir em frente. Quero um dia ser um exemplo de pessoa e profissional para vocês. Podem sempre contar comigo.

À toda minha família, minhas avós, Maria dos Prazeres e Maria Emília (*in memoriam*), minhas tias Michelini Costa, Milena Costa, Maria Eunice, Maria José, aos meus tios Péricles Matias, José Magno e Manoel Bernardo, e ao meu priminho Renato Matias, meu muito obrigada pelo apoio em todos os momentos da minha vida, principalmente nessa fase da graduação, onde muitas vezes fiquei ausente devido aos estudos e estágios, mas vocês sempre me acolheram quando voltei.

Aos meus amigos da graduação, que sofreram comigo, foram felizes comigo, estudaram comigo e finalizaram esse ciclo comigo: Ana Elizabeth, Aline Albuquerque, Victória Gueiros e Marjorie Gueiros, desde o início vocês foram essenciais. Vocês foram a amizade que eu não esperava encontrar e que espero manter indeterminadamente. Estarei sempre aqui por vocês.

Ao meu cachorrinho, Toby, que ficava em claro estudando comigo, que foi meu companheiro silencioso, ou não, que sempre ficou ao meu lado. O responsável por sempre reforçar a Medicina Veterinária em mim. A todos os outros companheiros peludos, penudos e escamosos que passaram na minha vida ao longo do curso. Vocês sempre farão parte da minha trajetória.

Não posso deixar de agradecer aos meus professores da graduação, eu me passaram seus conhecimentos, suas paixões pela profissão, a maneira de vocês de serem médicos veterinários. Agradeço especialmente aos professores Francisco Leite e Cláudio Coutinho sob os quais fui monitora das disciplinas que eu me identifiquei. Ao professor Jean Carlos, que sempre foi minha referência na medicina de animais silvestres, que me ajudou durante o ESO e foi responsável pelo meu estágio na Associação Mata Ciliar. Obrigado por me apoiarem e acreditarem em mim.

À professora Dra. Mércia Rodrigues, que aceitou ser minha orientadora. Foi uma honra ser sua aluna e orientanda. A senhora transborda amor pela profissão e eu pude vivenciar isso através das suas aulas. Muito obrigada pela oportunidade de ser sua orientanda

Agradeço às pessoas que trabalharam na Associação Mata Ciliar e me ensinaram muito. A não desistir das matas, dos animais e sempre fazer o melhor que podemos.

E por fim o meu muito obrigado à equipe da Clínica Amazoo Pets, à MV. Nayara Calenzo e ao MV. Gustavo Bauer, que me acolheram de forma incrível, me ensinaram de forma paciente, não só sobre a veterinária, mas também sobre a vida. E por isso sou grata.

## **EPÍGRAFE**

*“Tudo tem seu tempo determinado e há tempo para todo propósito debaixo do céu.”*

*- Eclesiastes 3:1*

## LISTA DE FIGURAS

<b>FIGURA 1</b>	Área da Associação Mata Ciliar sendo representada por floresta semidecidual reflorestada, vista por satélite, Jundiaí-SP.	18
<b>FIGURA 2</b>	Ambulatório do Setor de Triagem da Associação Mata Ciliar.	20
<b>FIGURA 3</b>	Planta do Centro Jaguaretê, Tecnologia Aplicada para Conservação da Biodiversidade, mostrando área construída e área a ser construída, Associação Mata Ciliar, Jundiaí – SP.	21
<b>FIGURA 4</b>	Sala de procedimentos e preparação dos animais do Centro Jaguaretê da Associação Mata Ciliar.	22
<b>FIGURA 5</b>	Centro cirúrgico do Centro Jaguaretê da Associação Mata Ciliar.	22
<b>FIGURA 6</b>	Maternidade localizada dentro do Centro Jaguaretê da Associação Mata Ciliar, equipada, com pia, armários, aquecedores e duas Unidades de Terapia Animal.	23
<b>FIGURA 7</b>	Indivíduos de arara vermelha ( <i>Ara chloropterus</i> ) e papagaios verdadeiros ( <i>Amazona aestiva</i> ) se alimentando no período da manhã em um recinto da Associação Mata Ciliar.	24
<b>FIGURA 8</b>	Avaliação de um gavião-carijó ( <i>Rupornis magnirostris</i> ) que chegou vítima de trauma cranioencefálico na Associação Mata Ciliar.	25
<b>FIGURAS 9 e 10</b>	Execução e fornecimento de enriquecimento ambiental com caixa de papelão, folhas secas e alimentação para indivíduo de Jaguatirica do plantel ( <i>Leopardus pardalis</i> ) da Associação Mata Ciliar.	27
<b>FIGURA 11</b>	Limpeza de ferida em crânio em indivíduo de ouriço cacheiro ( <i>Sphiggurus villosus</i> ), causada por ataque de cão na Associação Mata Ciliar.	28
<b>FIGURA 12</b>	Limpeza de ferida em cauda, em indivíduo de quati ( <i>Nasua nasua</i> ), na Associação Mata Ciliar. Curativo	29

	feito utilizando clorexidine degermante e açúcar cristal.	
<b>FIGURAS 13 e 14</b>	Evolução em 10 dias da ferida em cauda, em indivíduo de quati ( <i>Nasua nasua</i> ), na Associação Mata Ciliar. Curativo feito utilizando clorexidine degermante e açúcar cristal.	29
<b>FIGURAS 15 e 16</b>	Manejo de um macho de gato-mourisco ( <i>Puma yagouaroundi</i> ) à esquerda e de uma fêmea de bugio ruivo ( <i>Alouatta guariba</i> ) à direita na Associação Mata Ciliar.	30
<b>FIGURAS 17 e 18</b>	Amamentação de mamadeira com 100 mL de leite de cabra para um filhote de veado catingueiro ( <i>Mazama gouazoubira</i> ) à esquerda. Alimentação de 0,5 mL de leite de cabra via seringa de insulina em filhote órfão de sagui-de-tufo-preto ( <i>Callithrix penicillata</i> ), à direita na Associação Mata Ciliar.	31
<b>FIGURA 19</b>	Recebimento de uma apreensão na Associação Mata Ciliar de 206 aves em condições precárias, vítimas de tráfico.	34
<b>FIGURA 20</b>	Consultório da Clínica Amazoo Pets.	38
<b>FIGURA 21</b>	Sala de procedimento e cirurgia da Clínica Amazoo Pets.	39
<b>FIGURA 22</b>	Internamento da Clínica Amazoo Pets.	39
<b>FIGURAS 23 e 24</b>	Realização de videoscopia para avaliação da arcada dentária em porquinho-da-índia ( <i>Cavia porcellus</i> ) à esquerda na Clínica Amazoo Pets. Tomografia do crânio de um coelho ( <i>Oryctolagus cuniculus domesticus</i> ) em uma clínica parceira, à direita na Clínica Climev Saúde Pet.	40
<b>FIGURAS 25 e 26</b>	Realização de cirurgia para retirada de provável lipoma, visualizado em ultrassonografia na região torácica de hamster sírio ( <i>Mesocricetus auratus</i> ) na Clínica Amazoo Pets. A tutora não autorizou a realização do exame histopatológico.	41

<b>FIGURA 27</b>	Realização de necropsia em calopsita ( <i>Nymphicus hollandicus</i> ), fêmea, jovem com óbito por “morte súbita” na Clínica Amazoo Pets.	41
<b>FIGURAS 28 e 29</b>	Filhote de turaco-de-schalow ( <i>Tauraco schalowi</i> ) apresentando quadro de dispneia e regurgitação.	51

## LISTA DE GRÁFICOS E TABELAS

<b>GRÁFICO 1</b>	Classes de animais recebidas no Centro de Reabilitação de Animais Silvestres da Associação Mata Ciliar.	32
<b>GRÁFICO 2</b>	Motivo dos recebimentos de animais no Centro de Reabilitação de Animais Silvestres da Associação Mata Ciliar.	33
<b>GRÁFICO 3</b>	Classes dos animais atendidos durante o período de estágio supervisionado obrigatório na Clínica Amazoo Pets.	43
<b>GRÁFICO 4</b>	Sistemas mais acometidos de acordo com a avaliação clínica na Clínica Amazoo Pets.	43
<b>TABELA 1</b>	Mamíferos recebidos durante o período de estágio supervisionado obrigatório na Associação Mata Ciliar.	34
<b>TABELA 2</b>	Répteis recebidos durante o período de estágio supervisionado obrigatório na Associação Mata Ciliar.	35
<b>TABELA 3</b>	Aves recebidas durante o período de estágio supervisionado obrigatório na Associação Mata Ciliar.	35
<b>TABELA 4</b>	Animais atendidos durante o período de estágio supervisionado obrigatório na Clínica Amazoo Pets	42
<b>TABELA 5</b>	Antibiograma feito a partir da <i>Raoultella ornithinolytica</i> isolada em cultura bacteriana de fígado de filhote de turaco-de-hartlaub ( <i>Tauraco hartlaubi</i> ).	53

## LISTA DE ABREVIATURA E SIGLAS

AMC	Associação Mata Ciliar
ALT	Alanina aminotransferase
AST	Aspartato aminotransferase
BID	Duas vezes ao dia
CFMV	Conselho Federal de Medicina Veterinária
CK	Creatina quinase
CRAS	Centro de Reabilitação de Animais Silvestres
ESO	Estágio Supervisionado Obrigatório
FA	Fosfatase Alcalina
FC	Frequência cardíaca
FR	Frequência respiratória
IM	Via intramuscular
IO	Via intraóssea
IUCN	União Internacional Para Conservação da Natureza e dos Recursos
IV	Naturais
ONG	Via venosa
OPAS	Organização não governamental
SC	Organização Pan-Americana de Saúde
SID	Via subcutânea
TCE	Uma vez ao dia Trauma Crânioencefálico
UFRPE	Universidade Federal Rural de Pernambuco
UTA	Unidade de Tratamento Animal
VO	Via oral

## RESUMO

O Estágio Supervisionado Obrigatório (ESO) faz referência a última disciplina do curso de Bacharelado em Medicina Veterinária do Departamento de Medicina Veterinária da Universidade Federal Rural de Pernambuco (UFRPE), onde o aluno desenvolve obrigatoriamente 420 horas de atividades curriculares vivenciadas em sua área de interesse e durante esse período é desenvolvido um trabalho de conclusão de curso. O ESO foi realizado sob a orientação da Profa. Dra. Mércia Rodrigues Barros, e dividido em duas etapas em locais distintos, sendo a primeira etapa realizado na Associação Mata Ciliar, e a segunda na clínica Amazoo Pets, sendo ambos localizados no município de Jundiá, Estado de São Paulo. Foram atendidas diversas espécies de animais silvestres, da fauna nativa e exótica, durante a vivência do estágio, totalizando 615 animais. No decorrer da permanência na Clínica Amazoo Pets, foi acompanhado um caso de isolamento de uma bactéria, *Raoultella ornithinolytica*, multirresistente em cultura de swab de fígado de um filhote de turaco-de-hartlaub (*Tauraco hartlaubi*) de um criador de aves de companhia do interior do estado de São Paulo, Brasil e o resultado demonstrando uma multirresistência aos antibióticos testados. A vista disso o estágio supervisionado permitiu aplicar os conhecimentos teóricos adquiridos durante a graduação à prática veterinária cotidiana da medicina de silvestres e pets não convencionais e proporcionou um aprendizado aprofundado e uma grande experiência profissional.

**Palavras-chave:** animais silvestres, animais de estimação, antibiograma, resistência a antibióticos.

## ABSTRACT

The Mandatory Supervised Internship (referred as ESO in Portuguese) refers to the last subject of the Bachelor's degree in Veterinary Medicine at the Department of Veterinary Medicine at the Federal Rural University of Pernambuco (UFRPE), where the student must develop 420 hours of curricular activities in their area of interest. and during this period a course conclusion work is developed. ESO was carried out under the guidance of Prof. Dr. Mércia Rodrigues Barros, and divided into two stages in different locations, the first stage being carried out at Associação Mata Ciliar, and the second at the Amazoo Pets clinic, both located in the municipality of Jundiáí, State of São Paulo. Several species of wild animals, native and exotic fauna, were attended to during the internship, totaling 615 animals. During the stay at the Amazoo Pets Clinic, a case of isolation of a multi-resistant bacterium, *Raoultella ornithinolytica*, was monitored in a liver swab culture of a Hartlaub's turaco (*Tauraco hartlaubi*) puppy from a pet bird breeder in the interior of the state of São Paulo, Brazil and the result demonstrating multiresistance to the antibiotics tested. In view of this, the supervised internship allowed the theoretical knowledge acquired during graduation to be applied to the daily veterinary practice of wild and unconventional pet medicine and provided in-depth learning and great professional experience.

**Keywords:** wild animals, pets, antibiograma, antibiotic resistance.

## SUMÁRIO

<b>CAPÍTULO I: DESCRIÇÃO DAS ATIVIDADES REALIZADAS DURANTE O ESTÁGIO SUPERVISIONADO OBRIGATÓRIO.....</b>	<b>16</b>
<b>1. INTRODUÇÃO.....</b>	<b>17</b>
<b>2. DESCRIÇÃO DOS LOCAIS DE ESTÁGIO.....</b>	<b>18</b>
<b>2.1. AMC - Associação Mata Ciliar.....</b>	<b>18</b>
<b>2.1.1 Descrição do Local.....</b>	<b>18</b>
<b>2.1.2 Descrição das atividades.....</b>	<b>23</b>
<b>2.1.3 Casuística.....</b>	<b>32</b>
<b>2.2. AMAZOO PETS.....</b>	<b>37</b>
<b>2.2.1 Descrição do Local.....</b>	<b>37</b>
<b>2.2.2 Descrição das atividades.....</b>	<b>39</b>
<b>2.2.3 Casuística.....</b>	<b>42</b>
<b>3. DISCUSSÃO DAS ATIVIDADES DESENVOLVIDAS.....</b>	<b>44</b>
<b>4. CONSIDERAÇÕES FINAIS.....</b>	<b>45</b>
<b>CAPÍTULO II: ISOLAMENTO DE <i>RAOULTELLA ORNITHINOLYTICA</i> MULTIRRESISTENTE EM FILHOTE DE TURACO-DE-HARTLAUB (<i>TAURACO HARTLAUBI</i>) - RELATO DE CASO.....</b>	<b>46</b>
<b>1. INTRODUÇÃO.....</b>	<b>49</b>
<b>2. REVISÃO BIBLIOGRÁFICA.....</b>	<b>50</b>
<b>2.1. <i>Raoultella ornithinolytica</i>.....</b>	<b>50</b>
<b>3. RELATO DE CASO.....</b>	<b>50</b>
<b>4. RESULTADOS E DISCUSSÃO.....</b>	<b>52</b>
<b>5. CONCLUSÃO.....</b>	<b>55</b>
<b>6. REFERÊNCIAS.....</b>	<b>55</b>

**CAPÍTULO I: DESCRIÇÃO DAS ATIVIDADES REALIZADAS DURANTE O  
ESTÁGIO SUPERVISIONADO OBRIGATÓRIO (ESO)**

## 1. INTRODUÇÃO

O Estágio Supervisionado Obrigatório (ESO) é uma disciplina obrigatória do 11º período da graduação do Curso de Bacharelado em Medicina Veterinária do Departamento de Medicina Veterinária da Universidade Federal Rural de Pernambuco (UFRPE), tendo 420 horas de carga horária totalmente prática. É o último passo para finalização do curso e obtenção do grau de Bacharel em Medicina Veterinária. Durante as práticas realizadas, temos a oportunidade de vivenciar as primeiras experiências do mercado de trabalho ao qual queremos ingressar futuramente e nos permite aplicar as teorias aprendidas no decorrer da graduação.

As áreas escolhida para vivenciar o ESO foram em instituições de referências em duas áreas da medicina de animais selvagens. O primeiro local de estágio foi na Organização não governamental (ONG) Associação Mata Ciliar, que possui como foco, estratégias e ações para a conservação do ambiente, e prestando atendimento médico-veterinário, resgate, reabilitação, soltura e monitoramento da fauna silvestre, além de ser referência na conservação dos felídeos silvestres que estão presentes no território brasileiro. As atividades foram realizadas na Unidade de Jundiá, no interior de São Paulo (SP), onde está localizada a Coordenadoria de Fauna, o Centro de Reabilitação de Animais Silvestres (CRAS) e o Centro Brasileiro para Conservação dos Felinos Neotropicais. Esta etapa do ESO teve como supervisora, a médica veterinária Karine de Fátima Ferreira, e aconteceu durante o período do dia 01 de junho ao dia 31 de julho de 2023, correspondendo a 340 horas totais.

O segundo local de estágio escolhido foi a Clínica Amazoo Pets, localizada em Jundiá, interior de São Paulo. Como uma das primeiras clínicas veterinárias com foco integral em animais silvestres e pets não convencionais do país, e fez parte da revolução da medicina de animais, tidos como diferentes, no Brasil. Tendo como supervisor, o médico veterinário Gustavo Bauer Costa da Silva, essa parte do ESO aconteceu durante o período de 01 a 14 de agosto de 2023, totalizando 80 horas.

Cumprindo os objetivos propostos pela disciplina, com o intuito de vivenciar práticas da rotina da Medicina Veterinária de animais exóticos e silvestres, dividiu-se o relatório de estágio supervisionado obrigatório em duas partes. A primeira caracteriza-se pela apresentação dos locais de estágio, pelas atividades desenvolvidas e pela casuística acompanhada durante o período de ESO e a segunda consiste em um relato de caso acompanhado e descrito durante o estágio na Clínica Amazoo Pets.

## 2. DESCRIÇÃO DOS LOCAIS DE ESTÁGIO

### 2.1 Associação Mata Ciliar (AMC)

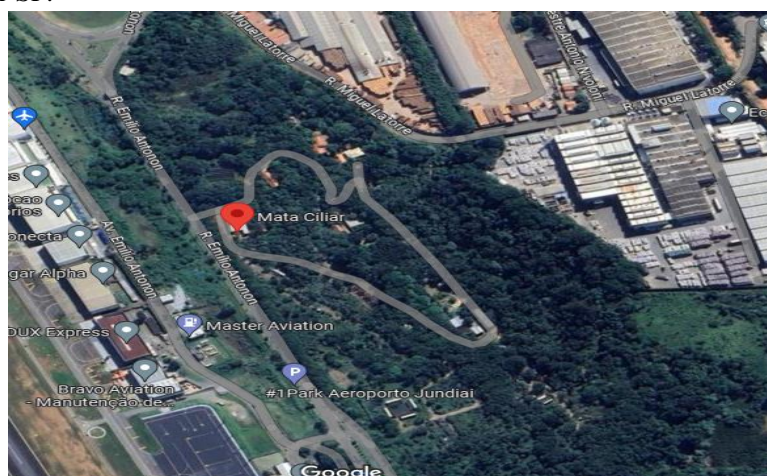#### 2.1.1 Descrição do Local

O estágio foi realizado na Associação Mata Ciliar (AMC), onde foi realizado 8 (oito) horas diárias de atividades, com plantões noturnos e aos finais de semana a cada 15 dias, totalizando 340 horas, no período de 01 de junho a 31 de julho de 2023. As ações foram desenvolvidas sob a supervisão da médica veterinária Karine de Fátima Ferreira, com Registro Profissional CRMV-SP 49082.

A AMC é uma entidade sem fins lucrativos declarada de Utilidade Pública Federal e que desde 1987 desenvolve diversas ações para a conservação da biodiversidade. O estágio foi realizado na Unidade de Jundiaí, fundada em 1997 e localizada na Avenida Emílio Antonon 1000 – Chácara Aeroporto Jundiaí-SP. Neste local, está presente a Coordenadoria de Fauna com o Centro de Reabilitação de Animais Silvestres e o Centro Brasileiro para Conservação dos Felinos Neotropicais, além da Coordenadoria de Educação Ambiental e o Viveiro de Mudas, com ações voltadas para preservação dos recursos naturais.

Segundo o relatório de fauna da AMC, sua área no município de Jundiaí possui cerca de 33 hectares, sendo predominantemente de floresta estacional semidecidual (Figura 1). Tal área passou por processo de revitalização e reflorestamento, o que possibilitou o estabelecimento da fauna originária utilizando o projeto do viveiro de mudas.

**Figura 1.** Área da Associação Mata Ciliar sendo representada por floresta semidecidual reflorestada, vista por satélite, Jundiaí-SP.



Fonte: Google Mapas, 2023.

O Centro de Reabilitação de Animais Silvestres (CRAS) recebe animais da fauna silvestre, resgatados pela Polícia Ambiental, Corpo de Bombeiros e Defesa Civil de municípios conveniados do estado de São Paulo. O convênio é firmado pela AMC e as prefeituras dos seguintes municípios: Bragança Paulista, Cabreúva, Cajamar, Campo Limpo Paulista, Indaiatuba, Itatiba, Itupeva, Jundiaí, Louveira, Mogi das Cruzes, Paulínia, Piracicaba, Valinhos, Vinhedo e Várzea Paulista. O CRAS recebe animais silvestres de outros municípios, eventualmente, além do recebimento por meio de munícipes, pessoas dos municípios conveniados, e de concessionárias parceiras.

Os animais silvestres chegam ao CRAS em decorrência de impactos humanos como tráfico ilegal, atropelamento, eletrocussão, queimaduras, caça, desflorestamento, etc., quando esses animais apresentam alterações, como lesões por exemplo, decorrentes de acontecimentos prévios ao recebimento, são atendidos pelo médico-veterinário responsável pela triagem, que fornecerá os cuidados necessários, como administração de analgésicos, antibióticos, anti-inflamatórios, hidratação, aquecimento e alimentação forçada, se for necessário. Após esses cuidados os animais são encaminhados para posterior reabilitação e soltura.

O CRAS conta com área de triagem, pronto-socorro, maternidade e o Núcleo Jaguaretê - Centro de Tecnologias Aplicadas à Conservação da Biodiversidade. Além disso, possuem recintos para reabilitação de animais silvestres, buscando proporcionar aos animais condições semelhantes às encontradas na natureza. O Centro Neotropical Brasileiro de Conservação de Felinos abriga espécies de felinos no Brasil, incluindo espécies citadas na Lista Vermelha de Espécies Ameaçadas (2022) da União Internacional Para Conservação da Natureza e dos Recursos Naturais (IUCN), como os pequenos felinos: gato mourisco (*Puma yagouaroundi*), jaguatirica (*Leopardus pardalis*), gato maracajá (*Leopardus wiedii*), gato-domato (*Leopardus geoffroyi*), gato-do-mato pequeno (*Leopardus tigrinus e L. guttulus*) e gato-do-palheiro (*Leopardus braccatus*) e os grandes felinos: onça-pintada (*Panthera onca*), suçuarana (*Puma concolor*).

No CRAS, a área de triagem era o local de admissão dos animais silvestres; contava com um ambulatório (Figura 2), equipado com armário com medicamentos, como antibióticos, analgésicos, anti-inflamatórios tópicos, injetáveis e orais, além de suplementos nutricionais e homeopáticos. Além disso, possuía material necessário para atendimento dos animais e realização de procedimentos mais simples, como talas, bandagens e fluidoterapias, e uma sala de internação; onde os animais eram alocados em baias ou gaiolas até receberem alta

médica ou serem realocados para outros recintos. O ambulatório era ainda equipado com uma Unidade de Terapia Animal (UTA) que funcionava como um ambiente com temperatura e umidade controlada por termômetros e termostatos. Além disso, havia uma sala de necropsia, com freezers para o armazenamento das carcaças.

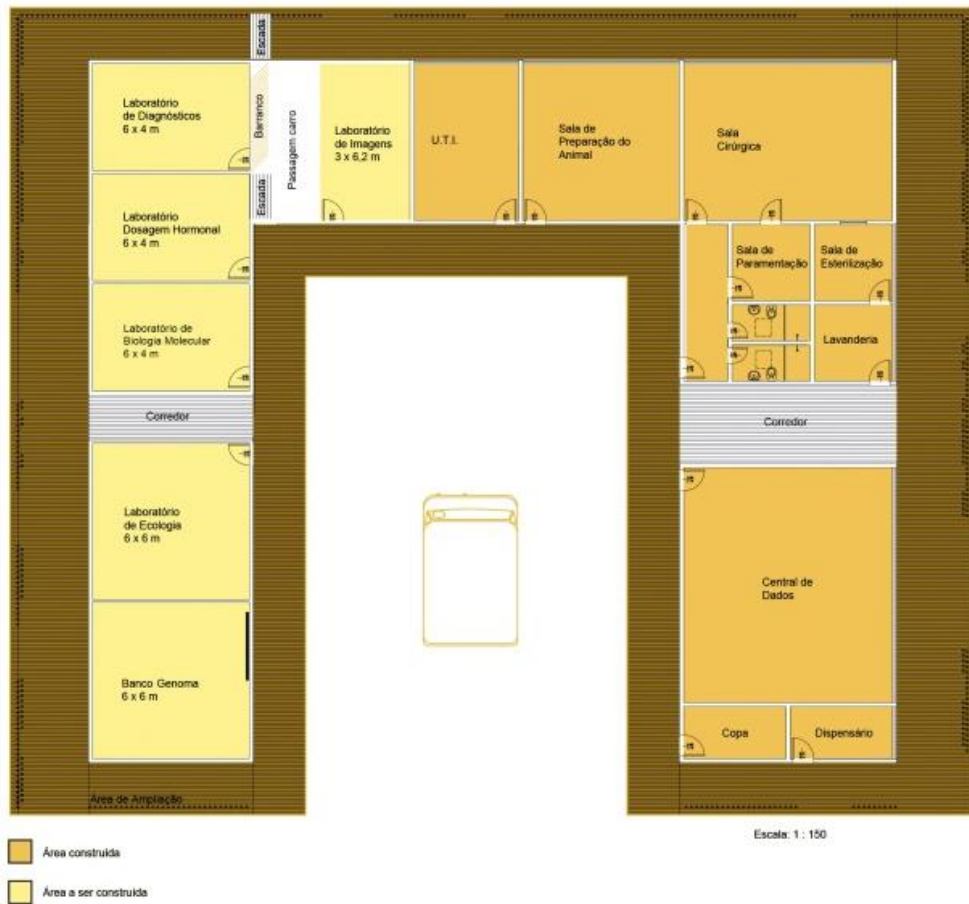
**Figura 2.** Ambulatório do Setor de Triagem da Associação Mata Ciliar.



**Fonte:** Arquivo pessoal, 2023.

O centro Jaguaretê, designado como “a tecnologia aplicada para a conservação da biodiversidade”, é um núcleo operacional que tem como objetivo otimizar o atendimento aos animais silvestres que chegavam ao CRAS em estado mais crítico, e que necessitavam de acompanhamento intensivo e cirurgias. A área já construída (Figura 3), conta com Unidade de Terapia Animal (UTA), sala de procedimentos e preparação do animal (Figura 4), sala cirúrgica (Figura 5), sala de paramentação cirúrgica, sala de esterilização, banheiros, lavanderia, central de dados, copa e dispensário. A maternidade se localiza dentro do centro Jaguaretê (Figura 6) e é o local destinado aos filhotes órfãos que necessitavam de cuidados especiais na nutrição e aquecimento.

**Figura 3.** Planta do Centro Jaguaretê, Tecnologia Aplicada para Conservação da Biodiversidade, mostrando área construída e área a ser construída, Associação Mata Ciliar, Jundiá – SP.



**Fonte:** Site da Associação Mata Ciliar, 2023. Disponível em: <http://mataciliar.org.br/site/jaguarete/>

**Figura 4.** Sala de procedimentos e preparação dos animais do Centro Jaguaretê da Associação Mata Ciliar.



**Fonte:** Arquivo Pessoal, 2023.

**Figura 5.** Centro cirúrgico do Centro Jaguaretê da Associação Mata Ciliar.



**Fonte:** Arquivo Pessoal, 2023.

**Figura 6.** Maternidade localizada dentro do Centro Jaguaretê da Associação Mata Ciliar, equipada, com pia, armários, aquecedores e duas Unidades de Terapia Animal



Fonte: Arquivo Pessoal, 2023.

### 2.1.2 Descrição das atividades

Na AMC, as atividades eram realizadas no horário das 8 às 18 horas, com 2 horas de almoço e foram exercidas nos setores: Triagem, CRAS aves, CRAS pequenos felinos, Reabilitação e Lobos, Jaguaretê e Sede. Durante o período de estágio, pude acompanhar a rotina de cada um desses setores.

A AMC conta com um CRAS, onde possui uma variedade de espécies em reabilitação e, também, que dificilmente podem ser reabilitadas. Essa controvérsia existe devido à quantidade de animais que o CRAS possui e à variedade de histórico, como por exemplo, animais que foram criados por pessoas dificilmente conseguem se adaptar novamente ou animais mutilados (cego, sem um membro, sem uma asa, entre outros) e acabam por não conseguirem ser reabilitados, permanecendo sob cuidados humanos. Este setor divide-se em CRAS aves e CRAS mamíferos.

A rotina nesses setores consistia em acompanhar os tratadores de cada setor iniciando sempre com uma ronda para averiguar cada recinto e ver se algum animal possuía alguma necessidade emergencial. Em cada setor, as atividades se concentravam na manutenção dos recintos, troca de água, limpeza, fornecimento de alimentação e enriquecimento. Por existir uma grande variedade animal, com essas atividades é possível compreender sobre a

composição da dieta de cada animal, hábitos alimentares, tamanhos e formato dos alimentos e quantidade visando o bem-estar animal, por exemplo, a alimentação das aves frugívoras e granívoras sempre são as prioridades, acontecendo logo pela manhã (Figura 7), enquanto que a alimentação dos animais com hábitos crepusculares e noturnos como as aves rapinantes e os felídeos silvestres, é realizada ao final da tarde, visando cumprir os hábitos naturais dos animais.

O alimento dos animais era preparado em cozinha destinada para esse fim, de modo que aqueles que consumiam a dieta pela manhã, tinham a sua alimentação priorizada e preparada no dia anterior e armazenada nas geladeiras, e a dieta dos animais que comiam à tarde era preparada pela manhã. Os itens da dieta dos animais eram levados em bandejas e recipientes diversos, e transportados por carrinhos de mão até o recinto, o preparo e fornecimento do alimento era feito de acordo com as particularidades de cada espécie animal.

**Figura 7.** Indivíduos de arara vermelha (*Ara chloropterus*) e papagaios verdadeiros (*Amazona aestiva*) se alimentando no período da manhã em um recinto da Associação Mata Ciliar.



**Fonte:** Arquivo Pessoal, 2023.

Os resíduos orgânicos retirados dos recintos eram colocados em composteiras que ficavam ao final da disposição dos recintos de reabilitação. Eram cavados grandes buracos com a escavadeira e colocava-se a matéria orgânica, uma camada de cal e uma camada de terra. Repetia-se o processo até chegar a superfície do buraco. Depois de um período de 60 a

120 dias, a matéria orgânica era transformada em adubo e utilizada no projeto de reflorestamento.

O CRAS é definido como qualquer estabelecimento autorizado que tenha por finalidade receber, identificar, rotular, classificar, avaliar, recuperar e reabilitar espécimes de fauna nativa provenientes de resgate, preferencialmente para uso em programas de reintrodução de espécimes no ambiente natural, segundo a Resolução do Instituto Estadual do Ambiente (INEA) N° 157/2018. Portanto, o médico veterinário do setor era responsável por receber o animal de órgãos oficiais, concessionárias parceiras e municipais, fazer a ficha de retenção e os registros burocráticos. Destacou-se durante o estágio o recebimento de animais apreendidos e vítimas de tráfico, atropelados, eletrocutados, que sofreram colisão com vidros e ataque por animais domésticos.

Na triagem, inicialmente, os animais admitidos passavam por avaliação clínica. Neste momento foi realizado o preenchimento da ficha de monitoramento, mediante o exame físico e a avaliação dos parâmetros vitais (Figura 8), como frequência cardíaca (FC), frequência respiratória (FR), além da temperatura, grau de desidratação e peso. Quando necessário, também eram realizados os primeiros cuidados para estabilização do paciente, como analgesia e reposição da volemia e hidratação.

**Figura 8.** Avaliação de um gavião-carijó (*Rupornis magnirostris*) que chegou vítima de trauma cranioencefálico na Associação Mata Ciliar.



**Fonte:** Arquivo Pessoal, 2023.

Em seguida era determinada a destinação do animal, a maioria deles era mantida em observação por sete dias e reavaliada para serem transferidos e/ou passavam por tratamento no setor da triagem. O tratamento, quando necessário, era feito a critério do veterinário responsável e auxiliado pelo estagiário atualmente no setor, com medicações com intervalos de 24 horas (SID), ou de 12 horas (BID), realizados no início e ao final da jornada diária. Animais mais críticos eram monitorados frequentemente quanto à FC, FR e temperatura.

Enquanto isso eram encaminhados ao centro Jaguaretê, os pacientes em urgência ou emergência com necessidades de terapia intensiva e/ou intervenção cirúrgica, bem como animais de porte maior que necessitavam de cuidados médico-veterinários, mas não podiam ser alocados na internação da triagem por motivos estruturais. E os animais sadios que já chegavam aptos para soltura e principalmente daqueles animais mais sensíveis ao estresse de cativeiro, a exemplo de espécies beija-flor-tesoura (*Eupetomena macroura*) e tatu-galinha (*Dasypus novemcinctus*) eram encaminhados para soltura imediata em até 10 dias após admissão de animais silvestres no CRAS de acordo com a Resolução nº 36 de 29 de março de 2018, da Secretaria de Estado do Meio Ambiente.

Devido ao quadro clínico de alguns animais que chegavam ao CRAS, estes eram submetidos à eutanásia utilizando barbitúricos ou outros anestésicos gerais injetáveis, seguido pela administração de cloreto de potássio via intracardíaca, em mamíferos, e intratecal, em aves, seguindo a Resolução nº 1000 de 11 de maio de 2012 do Conselho Federal de Medicina Veterinária (CFMV). Essa decisão era tomada considerando diversos aspectos relacionados ao bem-estar animal, como espécie envolvida, quadro clínico do paciente e capacidade do centro de reabilitação em oferecer atendimento adequado. Além disso, o método era escolhido de forma que garantisse a inconsciência imediata seguida de morte e a ausência ou redução máxima do medo, da dor e da ansiedade.

Sob supervisão da médica veterinária responsável, foi realizado o preenchimento das fichas de monitoramento e medicação; avaliação clínica dos animais admitidos e estabelecimento em conjunto de protocolos para tratamento; administração de medicações pelas diferentes vias, sendo a principal a intramuscular (IM), seguida pela via oral (VO) e via subcutânea (SC), em casos mais específicos, a administração de drogas via intravenosa (IV) e intraóssea (IO), como no caso de animais com Trauma Crânio Encefálico (TCE) quadro em que era necessário administração do manitol para diminuição da pressão intracraniana. Além disso, houve outras atividades realizadas, como as trocas de curativos e limpeza de feridas;

realização de eutanásias; reavaliação dos animais internados; contenções físicas e químicas, utilizando luvas de raspa e puçás, ou com a utilização de anestésicos via IM.

Além disso, em conjunto com a tratadora, foram alocados os animais recém-chegados em gaiolas, baias ou caixas de transporte, realizava a limpeza e desinfecção das instalações, com sabão neutro e água, seguida por um desinfetante de ambiente, troca de água e fornecimento da alimentação adequada aos pacientes e os colocando para tomar banho de sol na parte externa da internação.

Por fim, realizou-se a alimentação forçada em alguns animais, a exemplo de uma coruja murucututu (*Pulsatrix perspicillata*) com sinais neurológicos decorrentes de TCE, e uma garça branca grande (*Ardea alba*) vítima de afogamento por rede de pesca. No caso da coruja murucututu colocava-se a alimentação diretamente na cavidade oral profunda da ave e aguardava ela engolir, já para a alimentação da garça, abria-se o bico, colocava a alimentação diretamente no esôfago e com movimento externos empurrava o alimento pelo esôfago e depois se administrava água com uma sonda.

O setor chamado de “Reabilitação e Lobos”, era composto por espécimes de felídeos e de canídeos, como os lobos-guará (*Chrysocyon brachyurus*) em processo de reabilitação. À vista disso, foi acompanhado o tratador do setor e realizado rondas, para observação e avaliação visual dos animais do plantel, procurando lesões possíveis de visualizar a distância e alterações de comportamento. Foi possível realizar o enriquecimento ambiental para alguns indivíduos, a fim de diminuir o ócio e proporcionar bem-estar. Utilizaram-se caixas de papelão com folhas secas e com ratos, amarradas com cipós (Figura 9 e 10). Essas caixas eram então ofertadas aos animais e acompanhava-se o comportamento esperado de predação e estímulo cognitivo ao buscar a presa.

**Figura 9 e 10.** Execução e fornecimento de enriquecimento ambiental com caixa de papelão, folhas secas e alimentação para indivíduo de Jaguaritica do plantel (*Leopardus pardalis*) da Associação Mata Ciliar.

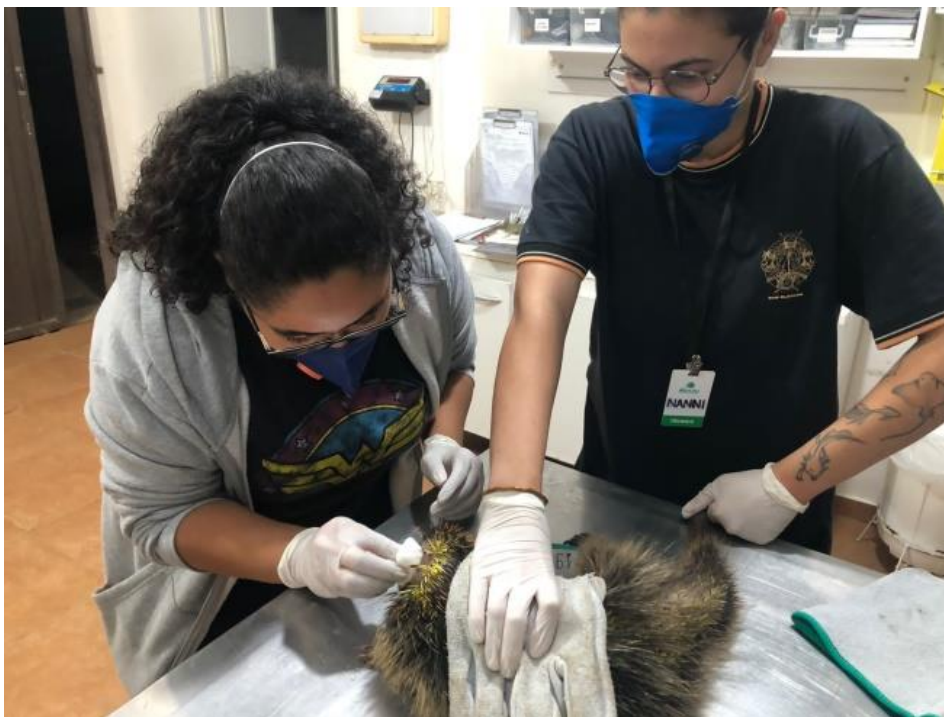

Fonte: Arquivo Pessoal, 2023.

No setor Jaguaretê, era onde animais que apresentavam quadros mais críticos e que precisavam de cirurgias e cuidados intensivos eram alocados. Durante a rotina, nesse setor, foi realizada a administração das medicações IM, VO, SC, e feito os curativos dos pacientes; foi prestado auxílio cirúrgico; realizou-se a contenção física de espécimes para procedimentos utilizando puçás e luvas de raspas; durante o período foi ainda monitorado os indivíduos em urgência; realizada a limpeza das baias de internação e alimentação dos animais internados, algumas alimentações precisavam ser diferenciadas, sendo uma mistura de frutas amassadas devido a dificuldade de alimentação, principalmente por causa de traumas.

Devido ao grande número de pacientes traumatizados, com lesões cutâneas diversas, foi possível aprimorar os conhecimentos sobre manejo de feridas, pude realizar o manejo de feridas de um ouriço cacheiro (*Sphiggurus villosus*) com lesão e exposição óssea em crânio (Figura 11) e um tratamento de longo prazo em exemplar de quati (*Nasua nasua*) com lesão extensa em dorso de cauda (Figura 12), utilizava-se clorexidine degermante e açúcar cristal associados numa proporção de 2g:1g respectivamente, visando a aceleração da formação de tecido de granulação e a consequente reepitelização (Figura 13 e 14).

**Figura 11.** Limpeza de ferida em crânio em indivíduo de ouriço cacheiro (*Sphiggurus villosus*), causada por ataque de cão na Associação Mata Ciliar.



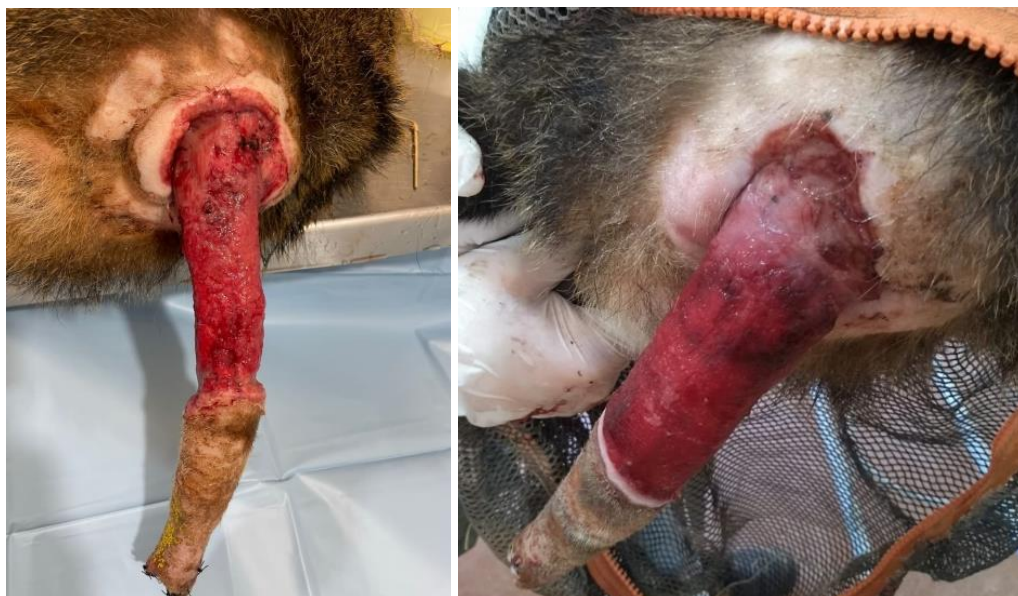**Fonte:** Arquivo Pessoal, 2023.

**Figura 12.** Limpeza de ferida em cauda, em indivíduo de quati (*Nasua nasua*), na Associação Mata Ciliar. Curativo feito utilizando clorexidine degermante e açúcar cristal.



Fonte: Arquivo Pessoal, 2023.

**Figura 13 e 14.** Evolução em 10 dias da ferida em cauda, em indivíduo de quati (*Nasua nasua*), na Associação Mata Ciliar. Curativo feito utilizando clorexidine degermante e açúcar cristal.



Fonte: Arquivo Pessoal, 2023.

Durante esse período também foi realizado, o manejo de um gato-mourisco (*Puma yagouaroundi*), onde foi feita a captura e contenção química do animal em recinto, utilizando

um puçá e depois administrando via IM, cloridrato de cetamina, associado ao cloridrato de xilazina e midazolam, a avaliação clínica foi feita através da palpação abdominal e óssea, seguido da avaliação dos parâmetros vitais, como FC, FR e temperatura e por exames de imagem, através da ultrassonografia e radiografia para diagnosticar anormalidades.

Foi realizada a coleta de 1mL de sangue em seringa de 3mL, e colocado 0,5 mL em um tubo com Ácido Etilenodiamino Tetra-Acético (EDTA) para realização de hemograma e 0,5mL em tubo com ativador de coágulo, para realização de exames bioquímicos de função renal e hepática, como creatina quinase (CK), fosfatase alcalina (FA), alanina aminotransferase (ALT) e aspartato aminotransferase (AST), procurando alterações visto que possuía um histórico de emagrecimento progressivo e claudicação de membro torácico esquerdo.

Durante esse procedimento, fiquei responsável pelo monitoramento anestésico do animal durante todo o manejo, que durou cerca de uma hora, a monitoração era feita através da FC, FR e temperatura retal. (Figura 15). Em outro momento, assim como descrito anteriormente também foi feito o manejo de um bugio ruivo (*Alouatta guariba*), com histórico de apatia, emagrecimento e mudança de comportamento, onde também fiquei responsável pela monitoração anestésica (Figura 16), foi feita a tentativa de coleta de sangue, mas devido ao grau alto de desidratação do animal, não foi possível. Na sequência foi feita a administração de fluidoterapia com soro fisiológico.

**Figura 15 e 16.** Manejo de um macho de gato-mourisco (*Puma yagouaroundi*) à esquerda e de uma fêmea de bugio ruivo (*Alouatta guariba*) à direita na Associação Mata Ciliar.



**Fonte:** Associação Mata Ciliar., 2023.

Durante os plantões noturnos e nos finais de semana, foi acompanhado o setor da maternidade, onde foi possível compreender a importância do manejo neonatal para o sucesso da reabilitação. Acompanhei um filhote de veado catingueiro (*Mazama gouazoubira*) que chegou órfão, onde era necessário fornecer mamadeira com 100 mL de leite de cabra durante o dia e noite (Figura 17), além da estimulação com algodão umedecido com água morna, primeiro na vulva para estimular a urina e posteriormente no ânus para a defecação. Também foi realizado o mesmo procedimento em filhote de sagui de tufo preto (*Callithrix penicillata*) (Figura 18), e alimentação via sonda em filhotes de columbiformes, até então esses indivíduos não haviam sido identificados quanto a espécie, uma vez que chegaram ainda sem plumagem, o que dificulta a diferenciação das espécies de Columbiformes. A quantidade do leite variava diariamente com a avaliação da bióloga responsável pela maternidade.

**Figura 17 e 18.** Amamentação de mamadeira com 100 mL de leite de cabra para um filhote de veado catingueiro (*Mazama gouazoubira*) à esquerda. Alimentação de 0,5 mL de leite de cabra via seringa de insulina em filhote órfão de sagui-de-tufo-preto (*Callithrix penicillata*), à direita na Associação Mata Ciliar.



**Fonte:** Arquivo pessoal, 2023.

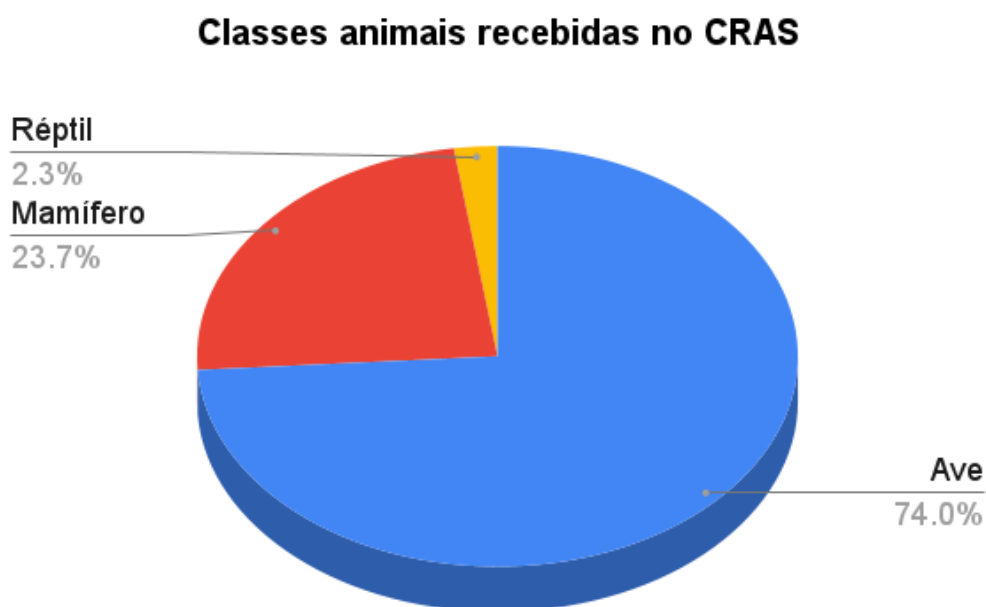No final do estágio, estive no setor de vida livre e soltura, onde foi possível auxiliar no planejamento de soltura de animais aptos, como no caso de um indivíduo de ouriço-cacheiro (*Sphiggurus villosus*), corujinha-do-mato (*Megascops choliba*), coruja-buraqueira (*Athene cunicularia*) e um indivíduo de cascavel (*Crotalus durissus*). O horário e local de soltura variavam com o comportamento natural dos animais, município de origem e hábitos na natureza. No caso desses animais, foram soltos no final da tarde, respeitando os hábitos

crepusculares e/ou noturnos em uma área de preservação, chamada Serra do Japi, localizada entre os municípios de Jundiaí, Cabreúva, Pirapora do Bom Jesus e Cajamar.

### 2.1.3 Casuística

Acompanhei a admissão de animais silvestres no setor da triagem durante o período de 01 de junho a 31 de julho de 2023. Durante esse período foram recebidas 88 espécies de três classes de animais. No gráfico 1, podemos ver a casuística de classe animal, sendo as aves a maior porcentagem de recebimentos (74,0%), seguido pelos mamíferos (23,7%) e os répteis com a menor casuística do estágio (2,3%).

**Gráfico 1.** Classes de animais recebidas no Centro de Reabilitação de Animais Silvestres da Associação Mata Ciliar.



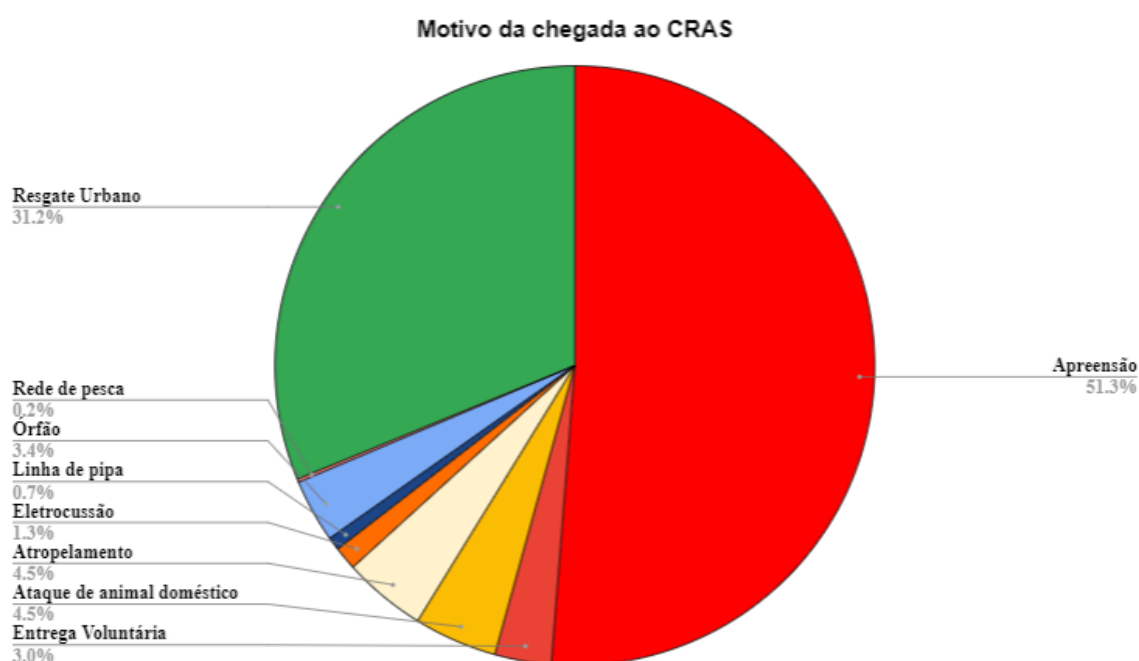
**Fonte:** Associação Mata Ciliar, 2023.

Dentre os motivos de recebimento de animais no CRAS Mata Ciliar, podemos destacar as apreensões e os resgates urbanos, onde os animais foram encontrados em ambiente urbano, podendo estar machucados ou não, e por isso foram recolhidos por municipais, órgãos responsáveis ou a própria AMC.

O número de apreensões ganha destaque com 51,3% (Gráfico 2), pois durante o estágio a AMC recebeu uma apreensão de 206 pássaros em uma blitz no Município de Atibaia. Os pássaros eram das espécies: cardeal de topete (*Paroaria coronat*), coleirinho

(*Sporophila caeruleascens*), pintassilgo-de-cabeça-preta (*Spinus magellanica*), sabiá-una (*Turdus flavipes*) e tiê-sangue (*Ramphocelus bresilius*). Os animais chegaram em péssimas condições, em espaços muito pequenos e com desconforto térmico. Muitos deles morreram ao longo dos dias, devido ao estresse (Figura 19). Os resgates urbanos, que ocorreram por parte de munícipes e órgãos conveniados somaram-se 31,2%, seguido pelos atropelamentos e ataques de animais domésticos, como cães e gatos somando 9,0%.

**Gráfico 2.** Motivo dos recebimentos de animais no Centro de Reabilitação de Animais Silvestres da Associação Mata Ciliar.



**Fonte:** Associação Mata Ciliar, 2023.

**Figura 19.** Recebimento de uma apreensão na Associação Mata Ciliar de 206 aves em condições precárias, vítimas de tráfico.



**Fonte:** Instagram da Associação Mata Ciliar, 2023.

Chegaram 131 mamíferos durante o período de estágio na AMC, sendo os maiores representantes os saguis de tufo preto (*Callithrix penicillata*) com 34,35% e os gambás-de-orelha-banca (*Didelphis albiventris*) e gambá-de-orelha-preta (*Didelphis aurita*) com 16,03% e 14,50% respectivamente (Tabela 1).

**Tabela 1.** Mamíferos recebidos durante o período de estágio supervisionado obrigatório na Associação Mata Ciliar.

Nome comum	Nome científico	Número de indivíduos	Porcentagem (%)
Cachorro-do-mato	<i>Cerdocyon thous</i>	2	1,53%
Capivara	<i>Hydrochoerus hydrochaeris</i>	7	5,34%
Furão	<i>Galictis cuja</i>	1	0,76%
Gambá-de-orelha-branca	<i>Didelphis albiventris</i>	21	16,03%
Gambá-de-orelha-preta	<i>Didelphis aurita</i>	19	14,50%
Guaxinim-mão-pelada	<i>Procyon cancrivorus</i>	1	0,76%
Jaguaririca	<i>Leopardus pardalis</i>	1	0,76%
Lebre-europeia	<i>Lepus europaeus</i>	3	2,29%
Lobo-Guará	<i>Chrysocyon brachyurus</i>	2	1,53%
Morcego	<i>Myotis nigricans</i>	1	0,76%

Onça-parda	<i>Puma concolor</i>	3	2,29%
Ouriço-cacheiro	<i>Sphiggurus villosus</i>	15	11,45%
Quati	<i>Nasua nasua</i>	1	0,76%
Raposa-do- campo	<i>Lycalopex vetulus</i>	1	0,76%
Sagui-de-tufo-preto	<i>Callithrix penicillata</i>	45	34,35%
Sauá	<i>Callicebus personatus</i>	1	0,76%
Serelepe	<i>Guerlinguetus ingrami</i>	1	0,76%
Tapiti	<i>Sylvilagus brasiliensis</i>	1	0,76%
Tatu-galinha	<i>Dasypus novemcinctus</i>	2	1,53%
Veado-catingueiro	<i>Mazama gouazoubira</i>	3	2,29%
<b>Total</b>	-	<b>131</b>	<b>100,00%</b>

Fonte: Associação Mata Ciliar, 2023.

Os répteis foram a menor casuística do período, como mostra a tabela 2, apenas 15 indivíduos foram recebidos, de sete espécies diferentes, tendo o jabuti piranga (*Chelonoidis carbonaria*) a maior porcentagem. As aves, como é possível observar na tabela 3, foi a maior porcentagem de recebimentos, com 412 indivíduos e 61 espécies representadas.

**Tabela 2.** Répteis recebidos durante o período de estágio supervisionado obrigatório na Associação Mata Ciliar.

Nome comum	Nome científico	Número de indivíduos	Porcentagem (%)
Caninana	<i>Spilotes pullatus</i>	1	6,67%
Cascavel	<i>Crotalus durissus</i>	2	13,33%
Cobra-do-milho	<i>Pantherophis guttatus</i>	1	6,67%
Iguana-verde	<i>Iguana iguana</i>	1	6,67%
Jabuti-piranga	<i>Chelonoidis carbonaria</i>	8	53,33%
Jararaca	<i>Bothrops jararaca</i>	1	6,67%
Jararaca-dormideira	<i>Dipsas mikanii</i>	1	6,67%
<b>Total</b>	-	<b>15</b>	<b>100, 00%</b>

Fonte: Associação Mata Ciliar, 2023.

**Tabela 3.** Aves recebidas durante o período de estágio supervisionado obrigatório na Associação Mata Ciliar.

Nome comum	Nome científico	Número de indivíduos	Porcentagem (%)
Alma-de-gato	<i>Piaya cayana</i>	1	0,24%
Arara-canindé	<i>Ara ararauna</i>	2	0,49%
Asa-branca	<i>Patagioenas picazuro</i>	3	0,73%

Avoante	<i>Zenaida auriculata</i>	14	3,40%
Azulão	<i>Cyanoloxia brissonii</i>	1	0,24%
Beija-flor-tesoura	<i>Eupetomena macroura</i>	7	1,70%
Bem-te-vi	<i>Pitangus sulphuratus</i>	3	0,73%
Bico-de-lacre	<i>Estrilda astrild</i>	2	0,49%
Bigodinho	<i>Sporophila lineola</i>	3	0,73%
Cabloquinho	<i>Sporophila bouvreuil</i>	1	0,24%
Canário-belga	<i>Serinus canaria domestica</i>	2	0,49%
Canário-da-terra	<i>Sicalis flaveola</i>	15	3,64%
Canário-do-reino	<i>Serinus canaria</i>	2	0,49%
Carcará	<i>Caracara plancus</i>	5	1,21%
Cardeal-de-topete	<i>Paroaria coronata</i>	68	16,50%
Chorona	<i>Sporophila leucoptera</i>	1	0,24%
Coleirinho	<i>Sporophila caerulescens</i>	55	13,35%
Coruja-buraqueira	<i>Athene cunicularia</i>	6	1,46%
Coruja-murucututu	<i>Pulsatrix perspicillata</i>	1	0,24%
Coruja-orelhuda	<i>Asio clamator</i>	4	0,97%
Corujinha-do-mato	<i>Megascops choliba</i>	6	1,46%
Curicaca	<i>Theristicus caudatus</i>	1	0,24%
Curió	<i>Sporophila angolensis</i>	1	0,24%
Faisão	<i>Phasianus colchicus</i>	1	0,24%
Galo-de-campina	<i>Paroaria dominicana</i>	1	0,24%
Garça-branca-grande	<i>Ardea alba</i>	3	0,73%
Gavião-carijó	<i>Rupornis magnirostris</i>	4	0,97%
Gaviãozinho	<i>Gampsonyx swainsonii</i>	1	0,24%
Gibão-de-couro	<i>Hirundinea ferruginea</i>	1	0,24%
Jacu	<i>Penelope obscura</i>	7	1,70%
João-de-barro	<i>Furnarius rufus</i>	1	0,24%
Maitaca-verde	<i>Pionus maximiliani</i>	2	0,49%
Maritaca	<i>Psittacara leucophthalmus</i>	23	5,58%
Papagaio-verdadeiro	<i>Amazona aestiva</i>	1	0,24%
Pardal	<i>Passer domesticus</i>	1	0,24%
Pariri	<i>Geotrygon montana</i>	1	0,24%
Pássaro-preto	<i>Gnorimopsar chopi</i>	2	0,49%

Periquito-de-encontro-amarelo	<i>Brotogeris chiriri</i>	1	0,24%
Periquito-rico	<i>Brotogeris tirica</i>	2	0,49%
Petiguari	<i>Cyclarhis gujanensis</i>	1	0,24%
Pintagol	<i>Híbrido de Canário com Pintassilgo</i>	5	1,21%
Pintassilgo-de-cabeça-preta	<i>Spinus magellanicu</i>	89	21,60%
Rolinha-fogo-apagou	<i>Columbina squammata</i>	1	0,24%
Rolinha-roxa	<i>Columbina talpacoti</i>	5	1,21%
Sabia-coleira	<i>Turdus albicollis</i>	1	0,24%
Sabiá-do-barranco	<i>Turdus leucomelas</i>	5	1,21%
Sabiá-laranjeira	<i>Turdus rufiventris</i>	4	0,97%
Sabiá-poca	<i>Turdus amaurochalinus</i>	1	0,24%
Sabiá-uma	<i>Turdus flavipes</i>	3	0,73%
Sanhaço-cinzento	<i>Thraupis sayaca</i>	1	0,24%
Saracura	<i>Aramides saracura</i>	2	0,49%
Seriema	<i>Cariama cristata</i>	3	0,73%
Socó-dorminhoco	<i>Nycticorax nycticorax</i>	1	0,24%
Socozinho	<i>Butorides striata</i>	1	0,24%
Suindara	<i>Tyto furcata</i>	4	0,97%
Tico-tico	<i>Zonotrichia capensis</i>	3	0,73%
Tiê-preto	<i>Tachyphonus coronatus</i>	2	0,49%
Tiê-sangue	<i>Ramphocelus bresilia</i>	3	0,73%
Trinca-ferro	<i>Saltator similis</i>	16	3,88%
Tucano-toco	<i>Ramphastos toco</i>	2	0,49%
Urubu-de-cabeça-preta	<i>Coragyps atratus</i>	3	0,73%
<b>Total</b>	<b>-</b>	<b>412</b>	<b>100,00%</b>

Fonte: Associação Mata Ciliar, 2023.

## 2.2 Amazoo Pets – Clínica Veterinária de Animais Silvestres e Exóticos

### 2.2.1 Descrição do local

O segundo local de estágio foi realizado na Amazoo Pets – Clínica Veterinária de Animais Silvestres e Exóticos, onde foram realizadas 8 horas diárias, totalizando 80 horas, no

período de 01 de agosto a 14 de agosto de 2023. As atividades foram desenvolvidas sob a supervisão do Médico veterinário Gustavo Bauer Costa da Silva, com Registro Profissional CRMV-SP 20991.

A Clínica Amazoo Pets foi fundada em 2005, sendo uma das pioneiras na medicina de animais silvestres e pets não convencionais no Brasil, e atualmente está localizada na cidade de Jundiaí, na Rua Suíça 81 – Jardim Cica, Jundiaí-SP.

O local possui recepção, estoque, lavanderia, copa, dois banheiros, um consultório (Figura 20), uma sala de procedimento e cirurgia, equipada com monitores multiparamétricos, materiais cirúrgicos e aparelho de anestesia inalatória (Figura 21), uma internação adaptada para as diversas espécies atendidas (Figura 22) e uma sala de necropsia.

**Figura 20.** Consultório da Clínica Amazoo Pets.



**Fonte:** Arquivo pessoal, 2023.

**Figura 21.** Sala de procedimento e cirurgia da Clínica Amazoo Pets.



**Fonte:** Arquivo pessoal, 2023.

**Figura 22.** Internamento da Clínica Amazoo Pets.



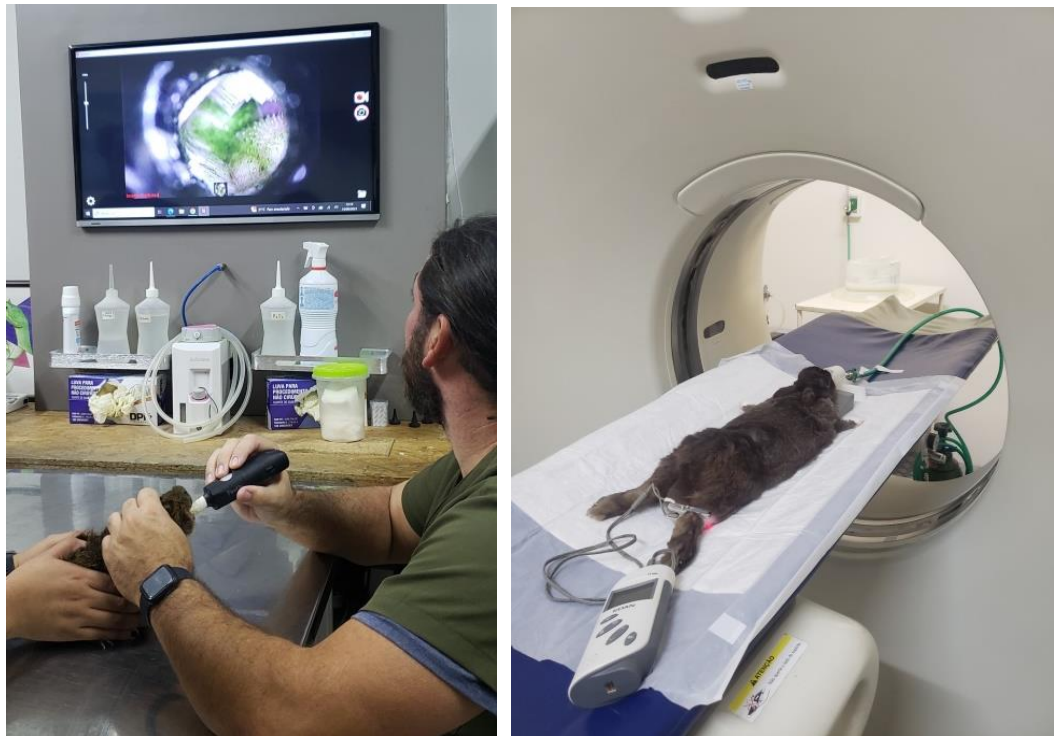**Fonte:** Arquivo pessoal, 2023.

### **2.2.2 Descrição das atividades**

Na Clínica Amazoo Pets, as atividades eram realizadas no horário das 9 às 18 horas, com 1 hora de almoço. Foram realizadas atividades de acompanhamento de consultas clínicas (Figura 23) e acompanhamento em exames em clínicas parceiras (Figura 24), cirurgias, assim

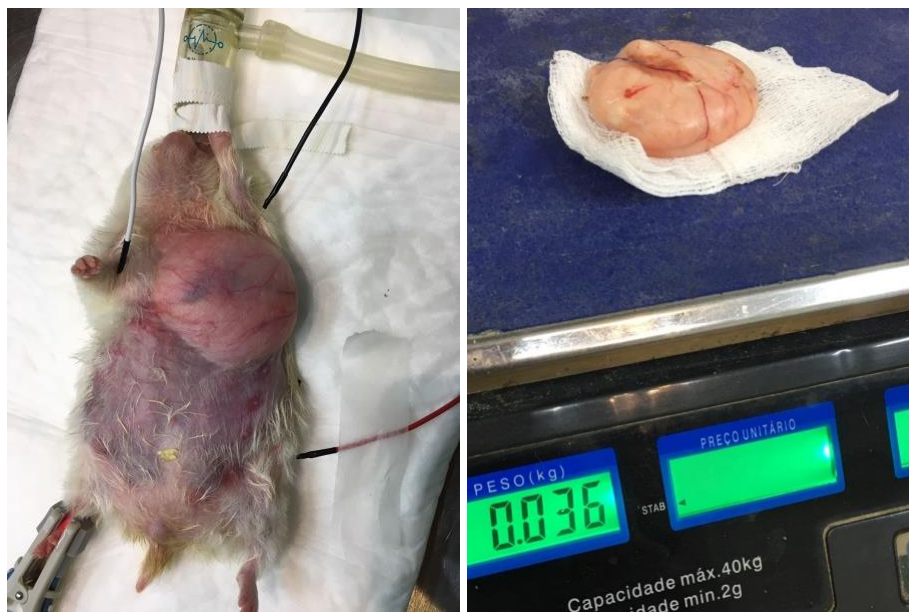como, auxílio nas cirurgias (Figura 25 e 26), colheita de materiais para realização de exames, como fezes, sangue, urina e material purulento, além de massas e neoplasias, aplicação de fármacos, assistência na confecção de curativos pós-cirúrgicos, auxílio aos animais internados, aferição do controle ambiental necessário para as diversas espécies internadas, através de termômetros de mesa e superfície para a temperatura e hidrômetros para a umidade, tentando sempre manter a umidade acima de 45%. Além desses houve também o acompanhamento de consultas domiciliares e realização de necropsias (Figura 27).

**Figura 23 e 24.** Realização de videoscopia para avaliação da arcada dentária em porquinho-da-índia (*Cavia porcellus*) à esquerda na Clínica Amazoo Pets. Tomografia do crânio de um coelho (*Oryctolagus cuniculus domesticus*) em uma clínica parceira, à direita na Clínica Climev Saúde Pet.



**Fonte:** Arquivo pessoal, 2023.

**Figura 25 e 26.** Realização de cirurgia para retirada de provável lipoma, visualizado em ultrassonografia na região torácica de hamster sírio (*Mesocricetus auratus*) na Clínica Amazoo Pets. A tutora não autorizou a realização do exame histopatológico.



**Fonte:** Arquivo pessoal, 2023.

**Figura 27.** Realização de necropsia em calopsita (*Nymphicus hollandicus*), fêmea, jovem com óbito por “morte súbita” na Clínica Amazoo Pets.



**Fonte:** Arquivo pessoal, 2023.

### 2.2.3 Casuística

Durante esse período de estágio, houveram 57 indivíduos de 21 espécies diferentes (Tabela 4), atendidas durante 01 de agosto a 14 de agosto de 2023.

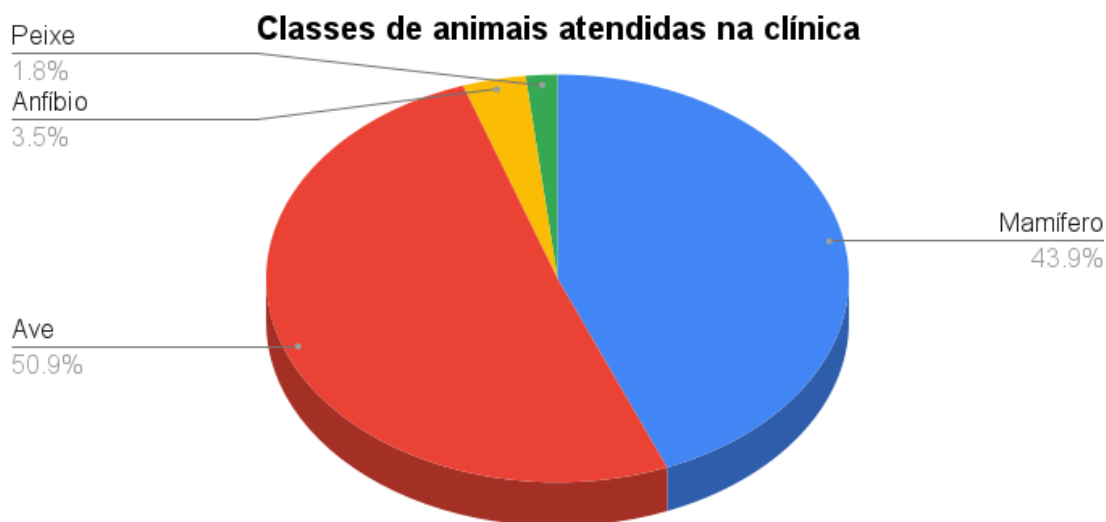**Tabela 4:** Animais atendidos durante o período de estágio supervisionado obrigatório na Clínica Amazoo Pets

Nome comum	Nome científico	Número de indivíduos	Classe
Axolot	<i>Ambystoma mexicanum</i>	2	Anfíbios
Cacatua-molucu	<i>Cacatua moluccensis</i>	1	Aves
Calopsita	<i>Nymphicus hollandicus</i>	12	Aves
Coelho	<i>Oryctolagus cuniculus domesticus</i>	8	Mamíferos
Furão-doméstico	<i>Mustela putorius furo</i>	1	Mamíferos
Gerbil	<i>Meriones unguiculatus</i>	4	Mamíferos
Hamster-sírio	<i>Mesocricetus auratus</i>	3	Mamíferos
Maritaca	<i>Psittacara leucophthalmus</i>	1	Aves
Papagaio-verdadeiro	<i>Amazona aestiva</i>	7	Aves
Pássaro-preto	<i>Gnorimopsar chopi</i>	1	Aves
Pavão	<i>Pavo cristata</i>	2	Aves
Peixe-oscar	<i>Astronotus ocellatus</i>	1	Peixe
Pomba-doméstica	<i>Columba livia</i>	1	Aves
Pomba-goura	<i>Goura cristata</i>	1	Aves
Porco-doméstico	<i>Sus scrofa domesticus</i>	2	Mamíferos
Porquinho-da-índia	<i>Cavia porcellus</i>	5	Mamíferos
Sagui-de-tufo-preto	<i>Callithrix penicillata</i>	1	Mamíferos
Tuim	<i>Forpus coelestis</i>	1	Aves
Turaco-de-hartlaub	<i>Tauraco hartlaubi</i>	1	Aves
Turaco-de-schalow	<i>Tauraco schalowi</i>	1	Aves
Twister	<i>Rattus norvegicus</i>	1	Mamíferos
<b>Total</b>	<b>-</b>	<b>57</b>	<b>-</b>

Fonte: Clínica Amazoo Pets, 2023

No Gráfico 3 podemos ver a casuística de classe animal, com as aves com a maior porcentagem de recebimentos (50,9%), seguido pelos mamíferos (43,9%), os anfíbios em terceiro lugar (3,5%) e os peixes com apenas um indivíduo consultado (1,8%)

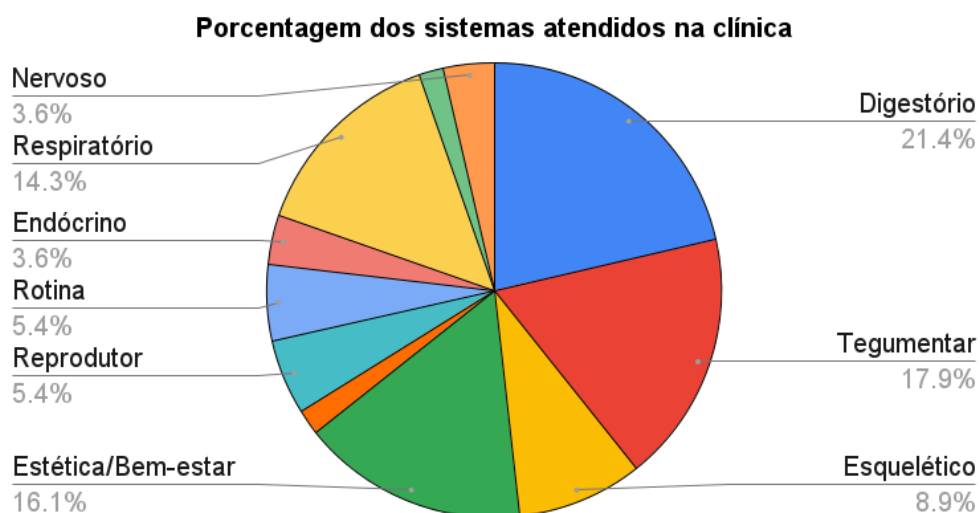**Gráfico 3.** Classes dos animais atendidos durante o período de estágio supervisionado obrigatório na Clínica Amazoo Pets.



**Fonte:** Clínica Amazoo Pets, 2023

De acordo com as avaliações clínicas, os sistemas mais acometidos foram o sistema digestório com 21,4%, seguido pelo sistema tegumentar com 17,9% dos casos atendidos. Na clínica, recebia-se ainda os animais para manejos de bem estar e estética, como corte de unhas, corte de asas (para evitar o voo), e tosa higiênica, esses procedimentos representaram 16,1% dos animais recebidos, como mostra no Gráfico 4.

**Gráfico 4.** Sistemas mais acometidos de acordo com a avaliação clínica na Clínica Amazoo Pets.



**Fonte:** Clínica Amazoo Pets, 2023

### 3. DISCUSSÃO DAS ATIVIDADES DESENVOLVIDAS

Nos dois locais vivenciados no período do ESO, foram recebidos animais silvestres. Na Associação Mata Ciliar, abrangeram-se animais silvestres da fauna brasileira e, eventualmente, exóticas, e, na Clínica Amazoo Pets, além desse grupo de animais, foram atendidos animais domésticos exóticos como calopsitas, porquinhos da índia e coelhos.

A AMC, por ser um local de recebimento e reabilitação, fica com os animais durante um tempo, que varia de acordo com o quadro do animal, espécie, tempo em cativeiro e outros diversos fatores e depois destina para a soltura quando apto, ou para manutenção sob cuidados humanos, em casos em que o animal é impossibilitado de voltar a natureza (animais cegos e amputados), enquanto a clínica apenas atende, e interna se necessário, mas não fica ou reabilita o animal, pois eles têm um responsável que irá cuidar do tratamento em casa.

Ao todo durante as 420 horas de ESO, realizada nos dois locais, foram atendidos e/ou recebidos 615 animais de 104 espécies, de cinco classes de animais: aves (441 indivíduos), mamíferos (156 indivíduos), répteis (15 indivíduos), peixes (um indivíduo) e anfíbios (dois indivíduos), tendo como destaque as aves que foram predominantes em quantidade de indivíduos e espécies atendidas nos dois locais, seguidos pelos mamíferos.

Foram acompanhadas duas cirurgias na AMC, uma vasectomia em sagui de tufo preto (*Callithrix penicillata*) para ajudar na redução populacional de uma espécie invasora na região, e uma cirurgia em região lombar da coluna de uma fêmea de lobo-guará (*Chrysocyon brachyurus*) que foi resgatada devido a um atropelamento, e seis cirurgias na Clínica Amazoo Pets, sendo um desgaste de dentes, com anestesia geral inalatória com isoflurano e utilização de brocas, e duas castrações eletivas em coelhos (*Oryctolagus cuniculus domesticus*) machos, duas retiradas de tumores em hamsters sírios (*Mesocricetus auratus*), onde não foi possível chegar a um diagnóstico da origem do tumor, uma vez que não foi autorizada a realização de exames histopatológicos, e uma reconstrução de patágio em papagaio verdadeiro (*Amazona aestiva*) devido a trauma. As cirurgias patológicas totalizaram a maior parcela das cirurgias vivenciadas, representando 62,5% dos casos.

Durante o período vivenciado no ESO, foram verificadas as diferenças existentes entre o atendimento em um centro de reabilitação de animais silvestres e uma clínica particular para este grupo de animais. A grande parte dos animais que chegavam à ONG não possuíam histórico de saúde nem do ocorrido, em estado extremamente crítico na maioria dos casos,

sem a possibilidade de reversão, culminando, assim, na decisão da eutanásia de acordo com a Resolução nº 1000 de 11 de maio de 2012 do CFMV.

Ainda tem o agravante de possuir menos recursos e mão de obra para acompanhar a demanda das necessidades dos animais recebidos. Entretanto, na clínica Amazoo Pets, os animais chegavam com histórico relatado pelos tutores, desta forma era direcionado melhor o diagnóstico. Além disso, havia mais liberdade para realizar exames complementares nos animais, como tomografia, radiografias, culturas bacterianas e coproparasitológicos, uma vez que estavam sendo financiados pelos tutores. Possuía ainda a liberdade de poder fazer consultas domiciliares para tutores que não conseguiam levar os animais até a clínica.

## **5. CONSIDERAÇÕES FINAIS**

O estágio supervisionado permitiu aplicar os conhecimentos teóricos adquiridos na graduação à prática veterinária cotidiana da medicina de silvestres e, proporcionou aprendizado aprofundado e experiência profissional. Parte dos objetivos é o desenvolvimento não apenas de conhecimentos teóricos ou práticos, mas também de habilidades úteis, incluindo a interação com os tutores, e tomada de decisões sobre as diferentes espécies atendidas, sua biologia, e como prosseguir com a conduta clínica com o paciente.

Durante o estágio, foi possível participar da rotina de um local voltado para conservação da fauna brasileira e os esforços e dificuldades encontradas nesse processo, além de poder aprofundar os conhecimentos prévios sobre a clínica de pets não convencionais que é uma área que demanda cada vez mais profissionais especializados.

**CAPÍTULO II: ISOLAMENTO DE *RAOULTELLA ORNITHINOLYTICA*  
MULTIRRESISTENTE EM FILHOTE DE TURACO-DE-HARTLAUB (*TAURACO  
HARTLAUBI*) - RELATO DE CASO**

## RESUMO

A resistência antimicrobiana representa um problema global, seu combate não deve ser restrito apenas a um setor, toda a sociedade deve agir para que haja um controle. A *Raoultella ornithinolytica* é uma bactéria gram-negativa aeróbica que vem sendo isolada em ambientes hospitalares. Apresenta um perfil altamente resistente na maior parte dos isolados, tanto na medicina humana como na medicina veterinária. O presente estudo descreve um caso de isolamento da bactéria *R. ornithinolytica* multirresistente em swab de fragmento de fígado de um filhote de Turaco-de-hartlaub (*Tauraco hartlaubi*) de um criador de aves de companhia do interior do estado de São Paulo, Brasil que teve óbito três dias após a apresentação dos sinais clínicos, como diarreia, dispneia e regurgitação. Após o isolamento, a bactéria foi submetida a um teste de antibiograma com 18 antibióticos de diversas classes, onde *R. ornithinolytica* apresentou resistência a 15 deles, incluindo aminoglicosídeos, penicilinas, cefalosporinas, quinolonas, tetraciclina, anfenicóis, carbapenêmicos e sulfonamidas. A *R. ornithinolytica* foi sensível a uma única penicilina testada (piperacilina-tazobactam). A bactéria já foi isolada em aves silvestres adultas, e clinicamente saudáveis em outros países, não descartando a possibilidade da bactéria estar presente na microbiota intestinal dessas aves, em contra partida, filhotes possuem um sistema imune menos desenvolvido, levando a maior susceptibilidade a quadros mais graves.

**Palavras-chave:** animais silvestres, animais de estimação, antibiograma, resistência a antibióticos.

## ABSTRACT

Antimicrobial resistance represents a global problem, its fight should not be restricted to just one sector, the whole society must act so that there is control. *Raoultella ornithinolytica* is an aerobic gram-negative bacterium that has been isolated in hospital environments. It has a highly resistant profile in most isolates, both in human medicine and in veterinary medicine. The present study describes a case of isolation of the multidrug-resistant *R. ornithinolytica* bacterium in a swab of the liver of a hartlaub turaco (*Tauraco hartlaubi*) chick from a exotis birds breeder in the interior of the state of São Paulo, Brazil, which died three days after the presentation of clinical signs, such as diarrhea, dyspnea and regurgitation. After isolation, the bacterium was submitted to an antibiogram test with 18 antibiotics of different classes, where *R. ornithinolytica* showed resistance to 15 of them, including aminoglycosides, penicillins, cephalosporins, quinolones, tetracyclines, amphenicols, carbapenems and sulfonamides. *R. ornithinolytica* was sensitive to only one tested penicillin (piperacillin-tazobactam). The bacteria has already been isolated in adult, clinically healthy wild birds in other countries, not ruling out the possibility of the bacteria being present in the intestinal microbiota of these birds. On the other hand, chicks have a less developed immune system, leading to greater susceptibility to more severe conditions.

**Key words:** wild animals, pets, antibiograma, antibiotic resistance.

## 1. INTRODUÇÃO

As bactérias fazem parte da vida, atuando como protetoras contra outros patógenos e vivendo em simbiose com os seres vivos, provendo e recebendo nutrientes, segundo Santos (2004), o autor ainda afirma, que como as bactérias possuem uma alta capacidade de adaptação e proliferação, é inevitável existir uma resistência das bactérias frente aos antibióticos introduzidos no ambiente, sendo, muitas vezes, induzida por uso equivocado do antimicrobiano. De acordo com a Organização Pan-americana de Saúde (OPAS), no Plano De Ação Global Sobre Resistência Antimicrobiana (2016) a resistência a antimicrobianos representa uma ameaça crescente à saúde pública mundial comprometendo o tratamento e a eficácia dos antibióticos contra doenças causadas por bactérias e requer ações de todos os setores do governo e da sociedade para minimizar esses danos.

O uso de antibióticos de forma indiscriminada tanto na medicina humana como na medicina veterinária, tem se tornado um problema de saúde única. Desde a década de 50, utiliza-se antibióticos como promotores de crescimento, após a descoberta de que dosagens subclínicas de antibióticos melhoram o crescimento e ganho de peso das aves (FULLER, 1989), resultando em menor tempo necessário para atingir o peso apropriado para o abate. Ao utilizar subdoses é possível mitigar um pouco do estresse ao qual os animais são submetidos, que levariam a problemas digestivos, principalmente, devido ao desequilíbrio microbiótico do trato gastrintestinal.

A adição de subdoses na alimentação ou na água pode agir suprimindo microrganismos nocivos, melhorando a saúde intestinal, levando assim ao aumento na conversão alimentar das aves, e conseqüentemente otimizando o potencial genético para crescimento (BRUMANO e GATTÁS, 2009; APATA, 2012). Com o surgimento da criação e procura de aves de companhia, muitas das práticas que ocorrem na avicultura comercial, foram transferidas para o meio ornamental, uma vez que certas doenças como a micoplasmose e a coccidiose podem levar as aves a morte, representando tanto uma perda econômica, devido ao valor de mercado das aves quanto emocional, porque além da produção, essas aves passaram a animais de companhia (OLIVEIRA, 2011), sendo utilizados ainda como forma de auxiliar a reprodução de aves silvestres sob cuidados humanos (TERME *et. al.*, 2023).

Pensando nisso e na resistência bacteriana, o Ministério da Agricultura Pecuária e Abastecimento, através da instrução normativa nº 1, de 13 de janeiro de 2020, proibiu o uso de tilosina, lincomicina, e tiamulina, antibióticos importantes na medicina humana, como melhoradores de desempenho em animais produtores de alimentos.

## 2. REVISÃO BIBLIOGRÁFICA

### 2.1 *Raoultella ornithinolytica*

Dentre as bactérias atualmente resistentes, *Raoultella ornithinolytic* é uma Enterobacteriaceae, anteriormente classificada como *Klebsiella ornithinolytica* (DRANCOURT, 2001), é uma bactéria com papel emergente em infecções humanas, com vários relatos de infecções virulentas em pacientes humanos de risco comórbidos (HAJJAR, 2020). É uma bactéria Gram-negativa aeróbica, com fatores de virulência presente, como cápsula, fatores de colonização CFA/I e CFA/II, produção de sideróforos, bacteriocinas e histamina (DRANCOURT, 2001)

*R. ornithinolytica* foi isolada em ambientes aquáticos, em peixes, solos, insetos, carrapatos e cupins. (DRANCOURT, 2001; HAJJAR, 2020; LEVOROVA, 2017) Essa bactéria atua convertendo histidina em histamina causando intoxicação por histamina em humanos, com presença de rubor cutâneo. É mais conhecida como síndrome escombóide associada à intoxicação por peixes, ocorrendo, principalmente, por altas doses de histamina (MASASHI *et al*, 2002; MARIETTO-GONÇALVES *et. al.*, 2018).

Por ser uma bactéria que pode estar presente e ser transmitida entre humanos e animais, tendo uma grande importância epidemiológica, se tornando uma bactéria multirresistente e presente em casos de infecção hospitalar (HAJJAR, 2020)

## 3. RELATO DE CASO

Durante o ESO, chegaram à clínica dois indivíduos filhotes de espécies diferentes de Turaco, um Turaco-de-hartlaub (*Tauraco hartlaubi*) e um Turaco-de-schalow (*Tauraco schalowi*), com quatro dias de vida. Os dois apresentavam a mesma clínica, dispneias, regurgitações (Figura 28 e 29) e diarreias, um dos indivíduos apresentavam deformidades nos dois membros posteriores. Na anamnese, o tutor, que é criador dessas espécies, relatou que cerca de outros 15 filhotes das espécies *Tauraco hartlaubi*, *Tauraco schalowi* e *Tauraco fischeri*, foram a óbito depois de apresentarem os mesmos sinais clínicos.

Todos os sinais apareciam a partir do segundo dia de vida e com cerca de três dias depois tinham óbito. O tutor descreveu ainda, que na temporada anterior de reprodução fez uso da tilosina nos casais reprodutores e os filhotes nasceram bem, mas nessa temporada

suspendeu o uso do antibiótico, e a progênie da nova temporada apresentou esses sinais clínicos.

Os dois filhotes chegaram regurgitando e desidratados, foi feito o tratamento de suporte com soro ringer com lactato e suplementação vitamínica de vitamina B (Bionew®). No filhote de turaco-de-schalow, foi colhido sangue, mas o filhote não resistiu e morreu durante a colheita, foi colhido cerca de 0,6mL de sangue para hemocultura pela veia jugular.

**Figura 28 e 29.** Filhote de turaco-de-schalow (*Tauraco schalowi*) apresentando quadro de dispneia e regurgitação.



**Fonte:** Arquivo pessoal, 2023.

O filhote de turaco-de-hartlaub sobreviveu por mais dois dias onde foi feita a colheita de 0,4 mL de sangue em agulha de insulina pela veia jugular, e de fezes frescas para parasitológico. O animal teve óbito no terceiro dia. O tutor permitiu a necropsia desse filhote três dias depois e, por isso, foi possível, colher um swab do fígado do animal, à escolha do clínico, visto que o fígado seria o órgão mais estéril devido ao tempo. O material foi brevemente armazenado refrigerado em meio de transporte Stuart até ser enviado para cultura bacteriana. Local em que foi semeado em placas com Ágar MacConkey, que é um meio seletivo e utilizado para o isolamento e diferenciação de bacilos Gram-negativos, principalmente bactérias da família enterobacteriaceae, e semeado em ágar cromogênico. Depois de isolada, a bactéria foi submetida e identificada pelo painel Bactray I e II da Laborclin.

#### 4. RESULTADOS E DISCUSSÃO

Os resultados da hemocultura deram negativos no filhote de turaco-de-schalow. Entretanto, no exame de hemograma do filhote de turaco-de-hartlaub, mostrou uma anemia moderada e uma leucocitose por heterofilia que condiz com uma inflamação sistêmica, podendo ou não estar associada a uma infecção (TULLY *et. al.*, 2010). O parasitológico de fezes deu negativo, e no exame bacterioscópico utilizando a coloração de Gram, foi visto que a microbiota intestinal do filhote estava diminuída comparado a outros animais do mesmo gênero e faixa etária, corroborando com o quadro diarreico.

Na cultura bacteriana do swab de fígado, feita do filhote de turaco-de-hartlaub, foi isolada a bactéria *Klebsiella ornithinolytica*, que, de acordo com a nova classificação taxonômica (DRANCOURT, 2001), se chama *Raoultella ornithinolytica*. Após o resultado foi realizado um exame antibiograma para verificar o grau de resistência antimicrobiana da bactéria, os resultados estão demonstrados na Tabela 5. Dentre os 18 antibióticos testados, foi demonstrada uma resistência a 15 como Amicacina, Amoxicilina + clavulanato, Ampicilina, Cefepina Cefovecina, Cefoxitina, Ceftazidima, Ceftriaxona, Cloranfenicol, Doxiciclina, Enrofloxacina, Gentamicina, Meropenem, Moxifloxacina e Sulfa-trimetropin. Esse relato corrobora com o encontrado em isolados de humanos por Seng *et. al.* (2016), onde achou que 4% dos isolados eram resistentes à ceftriaxona, 6% às quinolonas e 13% ao cotrimoxazol, esse último tem como substâncias ativas as sulfametoxazol e trimetoprim (Sulfa-trimetropin).

Hajjar (2020) afirma ainda que algumas espécies de *Klebsiella*, *Raoultella* spp. possuem uma maior resistência à ampicilina e à ticarcilina, por possuírem beta-lactamases codificadas cromossomicamente, uma vez que degradam os anéis betalactâmicos dos fármacos, inativando os antibióticos.

No estudo em isolados de 16 pacientes humanos, Chun *et. al.* (2015) relataram uma suscetibilidade a antibióticos cefalosporinas (69% a 100%), de suscetibilidade à amoxicilina/ácido clavulânico (93%), ao Sulfa-trimetropin (88%) meropenem, imipenem e Piperacilina-tazobactam (100%) o que vai de encontro com o isolado no filhote de turaco, mostrando uma possível adaptação da *R. ornithinolytica* aos novos antibióticos utilizados, onde apenas Piperacilina-tazobactam se apresentou sensível.

O isolamento de *R. ornithinolytica* em aves é pouco frequente, mas já foi isolada nas amostras cloacais em aves da família *Accipitridae* aparentemente saudáveis do zoológico de Verona, Itália, o isolado apresentou resistência a todos os medicamentos das classes

sulfonamidas, penicilinas, cefalosporinas, tetraciclina, aminoglicosídeos, macrolídeos, lincosamidas e quinolonas testados (SALA et al., 2016).

Em patos-reais (*Anas platyrhynchos*) também foram descobertos abrigando *R. ornithinolytica* em seus intestinos, e que poderiam atuar como reservatório para essa bactéria, sendo resistentes às penicilinas, mas sensíveis às outras classes testadas (cefalosporinas, tetraciclina e aminoglicosídeos). E esses animais são mais urbanizados, convivendo mais perto dos humanos e aumentando assim a chance de contágio (MURUGAIYAN et al., 2015). Além disso, o isolado de *R. ornithinolytica* foi encontrado nos excrementos de groux-comuns migratórios (*Grus grus*) na Eslováquia e foi a única enterobactéria isolada que foi resistente à ampicilina (HAMAROVÁ et al., 2018). Recentemente, na Espanha, *R. ornithinolytica* foi isolado de abutres egípcios selvagens das Ilhas Canárias (*Neophron percnopterus majorensis*) após se alimentar de peixes, uma vez que a bactéria já foi isolada em peixes e no ambiente aquático (SUÁREZ-PÉREZ et al., 2020)

O primeiro caso de *R. ornithinolytica* descrito em aves na América Latina foi por Marietto-Gonçalves et al. (2018) durante uma avaliação de enterobactérias aeróbias na microbiota cloacal de aves na Argentina. Chama à atenção neste estudo, corroborando com o relato de caso em questão, à resistência à enrofloxacin, no entanto, de acordo com o autor, é possível observar uma crescente resistência a este antibiótico em bactérias gram-negativas nas últimas décadas, ele atribuiu esse fator à maior utilização desse antibiótico na medicina veterinária.

O único caso relatado, associado a um quadro clínico foi em um caso de hepatite em papagaio do congo (*Psittacus erithacus*) (GONZALES-LAMA e LUPIOLA-GOMEZ, 2007).

**Tabela 5.** Antibiograma feito a partir da *Raoultella ornithinolytica* isolada em cultura bacteriana de fígado de filhote de turaco-de-hartlaub (*Tauraco hartlaubi*).

Antibiótico	Concentração (µg)	Classes	Sensibilidade/ Resistência
Amicacina	30	Aminoglicosídeos	Resistente
Amoxicilina + clavulanato	20/10*	Penicilina	Resistente
Ampicilina	10	Penicilina	Resistente
Aztreonam	30	Beta-lactâmicos	Sensível**
Cefepina	30	Cefalosporinas	Resistente

Cefovecina	30	Cefalosporinas	Resistente
Cefoxitina	30	Cefalosporinas	Resistente
Ceftazidima	10	Cefalosporinas	Resistente
Ceftriaxona	30	Cefalosporinas	Resistente
Ciprofloxacina	5	Quinolona	Sensível**
Cloranfenicol	30	Anfenicol	Resistente
Doxiciclina	30	Tetraciclina	Resistente
Enrofloxacina	30	Quinolona	Resistente
Gentamicina	10	Aminoglicosídeos	Resistente
Meropenem	10	Carbapenêmicos	Resistente
Moxifloxacina	5	Quinolona	Resistente
Piperacilina-tazobactam	30/5*	Penicilina	Sensível
Sulfa-trimetropin	1/25*	Sulfonamida + diaminopirimidínicos	Resistente

\*Concentração associada

\*\*Sensível aumentando exposição

Fonte: Silva, 2023.

*R. ornithinolytica* foi parcialmente sensível a dois antibióticos testados (Aztreonam e Ciprofloxacina) sendo condicional ao aumento de exposição, a critério do médico veterinário, sugerindo uma sensibilidade parcial e com resultados clínicos condicionados ao aumento da dose e do tempo de tratamento. Corroborando com Hajjar (2020) que afirmou que na última década, foram descritos vários casos emergentes de resistência aos carbapenêmicos.

As bactérias do gênero *Raoultella* spp. (incluindo *R. planticola* e *R. ornithinolytica*) possuem um gene chamado *bla*<sub>KPC</sub> carbapenemase, que é capaz de hidrolisar carbapenêmicos, e aumentar a resistência a uma variedade de antibióticos β-lactâmicos e não β-lactâmicos (GHASEMNEJAD, 2019) o primeiro relato desse gene em *R. ornithinolytica* foi relatado por Castanheira *et, al.* (2009) em um paciente humano após um procedimento cirúrgico de troca valvar. Além desse foram detectados em outros dois paciente, com resultados fatais em todos os três pacientes, a infecção por *R. ornithinolytica* obtida por Seng, *et, al.* (2016) foi de 5% de taxa de mortalidade associada a procedimentos invasivos. Outras cepas portadoras de carbapenemases foram relatadas nos anos seguintes (HAJJAR, 2020).

Na França, *R. ornithinolytica* foi o agente causador de infecções graves, como meningites, osteomielites, pneumonias e abscessos cerebrais, e no Brasil, amostras clínicas do

gênero *Raoultella* sp. de um hospital no Maranhão foram todas positivas para o gene *bla*<sub>KPC</sub> (RIBEIRO et al, 2016). E os autores alertaram que a disseminação desses patógenos emergentes e multirresistentes é preocupante.

Na China, de acordo com (LUO et al., 2017), foi detectada a presença do gene *mcr-1* em plasmídeo de *R. ornithinolytica* isolada de alface, esse gene confere resistência ao antibiótico colistina, considerada o último recurso para tratamento de infecções causadas por bacilos gram-negativos multirresistentes (SILVEIRA et al, 2019), além de ter sido feito o primeiro relato de *mcr-1* em plasmídeo em uma bactéria do mesmo gênero que a *R. ornithinolytica*, *R. planticola*, isolada de swab anal de cachorro e também em moscas (WANG et al, 2010), demonstrando assim o potencial zoonótico da bactéria.

## 5. CONCLUSÃO

De acordo com a literatura consultada, a bactéria gram-negativa *R. ornithinolytica* foi isolada apenas em aves adultas e a maior parte em animais clinicamente saudáveis, esse portanto, seria o primeiro relato dessa bactéria em um filhote de turaco-de-hartlaub (*Tauraco hartlaubi*) além disso, apresentando sinais clínicos que em conjunto com a avaliação clínica, os achados laboratoriais e a anamnese, fechou-se o quadro em infecção por *R. ornithinolytica*. Por ser uma bactéria multirresistente e emergente em seu potencial zoonótico, podendo levar a quadros graves em paciente humanos, principalmente com morbidades.

É importante, também, alertar os criadores de aves de companhia dos riscos da utilização de subdoses de antibióticos como melhoradores de desempenho nas aves, visto que essas ações não possuem uma fiscalização efetiva, mas podem ser um elo para a resistência bacteriana atual.

Além disso, o estudo da *R. ornithinolytica* em aves ainda é recente e não possui muitas informações quanto ao ciclo biológico, mas não descarta-se a possibilidade de ser uma bactéria parte da microbiota das aves silvestres, e filhotes pelo sistema imune pouco desenvolvido serem mais susceptíveis ao desenvolvimento de quadros clínicos mais graves.

## 6. REFERÊNCIAS

APATA, D. F. The Emergence of Antibiotics Resistance and Utilization of Probiotics for Poultry Production. **Science Journal of Microbiology**. v. 2012, n. 2, p. 8-13, 2012.

BRASIL, Ministério da Agricultura Pecuária e Abastecimento. Secretaria de Defesa Agropecuária. Instrução Normativa nº 1, de 13 de janeiro de 2020. Proíbe, em todo território nacional, a importação, a fabricação, a comercialização e o uso de aditivos melhoradores de desempenho que contenham os antimicrobianos tilosina, lincomicina, e tiamulina, classificados como importantes na medicina humana. **Diário Oficial da União**. Brasília (DF), 2020.

BRASIL, Secretaria de Meio Ambiente. Resolução nº 36 de 29 de março de 2018. Dispõe sobre a Autorização de Manejo in Situ de animais silvestres prevista no artigo 6º da Resolução SMA 92, de 14-11-2014, e dá outras providências. **Diário Oficial Poder Executivo** - São Paulo, Sec. 1, v. 128, n. 59, 9p, 2018.

CASTANHEIRA, M. *et. al.* First descriptions of blaKPC in *Raoultella* spp. (*R. planticola* and *R. ornithinolytica*): report from the SENTRY Antimicrobial Surveillance Program. **Journal of clinical microbiology**, v. 47, n. 12, p. 4129–4130, 2009.

CONSELHO FEDERAL DE MEDICINA VETERINARIA, Resolução nº 1000, de 11 de maio de 2012. Dispõe sobre procedimentos e métodos de eutanásia em animais e dá outras providências. **O Conselho Federal de Medicina Veterinária**. 11 maio 2012. Sec. 1, p.124-125.

CHUN, S. *et. al.* Clinical characteristics of *Raoultella ornithinolytica* bacteremia. **Infection**. v. 43, n. 1, p. 59–64, 2015.

DRANCOURT M. *et. al.* Phylogenetic analyses of *Klebsiella* species delineate *Klebsiella* and *Raoultella* gen. nov., with description of *Raoultella ornithinolytica* comb. nov., *Raoultella terrigena* comb. nov. and *Raoultella planticola* comb. nov. **International journal of systematic and evolutionary microbiology**. v. 51, n. 3, p.925–932, 2001.

FULLER, R. Probiotics in man and animals. A review. **The Journal of applied bacteriology**. v. 66, n. 5, p.365-378, 1989

GHASEMNEJAD, A.; DOUDI, M.; AMIRMOZAFARI, N. The role of the bla<sub>KPC</sub> gene in antimicrobial resistance of *Klebsiella pneumoniae*. **Iranian journal of microbiology**. v. 11, n. 4, p. 288-293, 2019.

GONZALES-LAMA, Z.; LUPIOLA-GOMEZ, P.A. Enterobacterias en hígado de *Psittacus erithacus*. **Revista canaria de las Ciencias Veterinarias**. v.4, n.5, p. 11-13, 2007.

HAJJAR, R. *et. al.* *Raoultella ornithinolytica*: Emergence and Resistance. **Infection and drug resistance**, v. 13, p. 1091–1104, 2020.

HAMAROVÁ, L., REPEL, M., JAVORSKÝ, P., & PRISTAŠ, P. Evaluation of enteromicroflora of common crane (*Grus grus*) as a potential reservoir of bacterial antimicrobial resistance. **Biologia**, v. 72, n. 9. P. 1098-1100, 2017.

HARRIS, D. J. Testes clínicos. In:TULLY, T. N.; DORRESTEIN, G. M.; JONES, A. K. **Clínica de aves**. 2ª Ed, Elsevier, , 323p. 2010

INEA (Instituto Estadual do Ambiente). Resolução N° 157, de 19 de outubro de 2018. Rio de Janeiro, RJ, 27p.

IUCN. 2022. A Lista Vermelha de espécies ameaçadas da IUCN (IUCN Red List). Versão 2022-2.

LEVOROVA, J. *et. al.* Septic arthritis of the temporomandibular joint caused by rare bacteria *Raoultella ornithinolytica*. **International journal of oral and maxillofacial surgery**. v. 46, n. 1, p. 111–115, 2017.

LUO, J. *et. al.* Emergence of *mcr1* in *Raoultella ornithinolytica* and *Escherichia coli* Isolates from Retail Vegetables in China. **Antimicrob Agents Chemother**; v.61, n. 10, 2017

MARIETTO-GONÇALVES, G. A. *et. al.* *Raoultella ornithinolytica* Isolation in Cloacal Microbiota of *Tinamus solitarius*: Preliminary Data, **Brazilian Journal of Poultry Science**, v. 20, n. 2, p. 189-192, 2018.

MURUGAIYAN, J. *et al.* Assessment of species and antimicrobial resistance among Enterobacteriaceae isolated from mallard duck faeces. **Environmental monitoring and assessment**. v. 187, n.3, 2015.

OLIVEIRA, M. R. Diets and Growth Promoters for captive passerines. Alfenas, 2011. 100p. Dissertação (Mestrado em Zootecnia e Recursos Pesqueiros) - Universidade Jose do Rosário Vellano, Alfenas, Minas Gerais, 2011.

ORGANIZACIÓN MUNDIAL DE LA SALUD. Plan de acción mundial sobre la resistencia a los antimicrobianos. Organización Mundial de la Salud. 30p, 2016.

RIBEIRO, P. C. S. *et al.* Phenotypic and molecular detection of the blaKPC gene in clinical isolates from inpatients at hospitals in São Luis, MA, Brazil. **BMC infectious diseases**. v.16, n. 1, p.1-16. 2016.

SALA, A. *et al.* Antibiotic resistance in conjunctival and enteric bacterial flora in raptors housed in a zoological Garden. **Veterinary medicine and science**. v. 2, n. 4, p. 239-245, 2016.

SANTOS, N. Q. A resistência bacteriana no contexto da infecção hospitalar. **Texto & Contexto - Enfermagem [online]**., v. 13, n.esp, p. 64-70, 2004.

SEKOWSKA A. *Raoultella* spp.-clinical significance, infections and susceptibility to antibiotics. **Folia microbiologica**. v. 62, n. 3 p. 221–227, 2017.

SENG, P. *et al.* Emerging role of *Raoultella ornithinolytica* in human infections: A series of cases and review of the literature. **International journal of infectious diseases**. v. 45, p. 65–71, 2016.

SILVEIRA, L. S. *et al.* Investigação do gene mcr-1 em isolados resistentes à colistina na região de Santa Maria-RS. **Disciplinarum Scientia. Série: Ciências da Saúde**, v. 20, n. 2, p. 341-352, 2019.

SUÁREZ-PÉREZ, A. *et al.* Microorganisms Resistant to Antimicrobials in Wild Canarian Egyptian Vultures (*Neophron percnopterus majorensis*). **Animals: an open access journal from MDPI**. v. 10, n. 6, p.970. 2020.

TERME, A.F. *et al.* Protocolo de Incubação e Criação Artificial de Tucano-toco (*Ramphastos toco*) utilizado no Parque das Aves, Foz do Iguaçu-PR. **Pleiade**, v. 17, n. 39, p. 13-21, Abr.-Jun., 2023.

WANG, X.; WANG, Y.; WANG, Y.; ZHANG, S.; SHEN, Z.; WANG, S. Emergence of the colistin resistance gene mcr-1 and its variant in several uncommon species of Enterobacteriaceae from commercial poultry farm surrounding environments. **Veterinary microbiology**. v. 219, p. 161–164, 2010.