



UNIVERSIDADE FEDERAL RURAL DE PERNAMBUCO

DEPARTAMENTO DE MEDICINA VETERINÁRIA

**RELATÓRIO DO ESTÁGIO SUPERVISIONADO OBRIGATÓRIO, REALIZADO  
NA UNIVERSIDADE ESTADUAL PAULISTA (UNESP) CÂMPUS BOTUCATU, NA  
ÁREA DE CIRURGIA DE GRANDES ANIMAIS E NO CÂMPUS JABOTICABAL,  
NA ÁREA DE OFTALMOLOGIA VETERINÁRIA - FLUIDOTERAPIA ENTERAL  
EM EQUINOS (REVISÃO DE LITERATURA)**

**BRUNO DABY FIGUERÊDO DE SOUZA**

**Recife  
2018**



UNIVERSIDADE FEDERAL RURAL DE PERNAMBUCO

DEPARTAMENTO DE MEDICINA VETERINÁRIA

**RELATÓRIO DO ESTÁGIO SUPERVISIONADO OBRIGATÓRIO, REALIZADO  
NA UNIVERSIDADE ESTADUAL PAULISTA (UNESP) CÂMPUS BOTUCATU, NA  
ÁREA DE CIRURGIA DE GRANDES ANIMAIS E NO CÂMPUS JABOTICABAL,  
NA ÁREA DE OFTALMOLOGIA VETERINÁRIA - FLUIDOTERAPIA ENTERAL  
EM EQUINOS (REVISÃO DE LITERATURA)**

Trabalho realizado como exigência parcial para a obtenção do grau de Bacharel em Medicina Veterinária, sob orientação do Prof. Dr. Fabrício Bezerra de Sá e supervisão do Prof. Dr. Marcos Jun Watanabe, FMVZ/UNESP-Botucatu, e do Prof.<sup>a</sup> Dr.<sup>a</sup> Paola Castro Moraes, FCAV/UNESP-Jaboticabal.

**Recife  
2018**



UNIVERSIDADE FEDERAL RURAL DE PERNAMBUCO  
DEPARTAMENTO DE MEDICINA VETERINÁRIA

**RELATÓRIO DO ESTÁGIO SUPERVISIONADO OBRIGATÓRIO, REALIZADO  
NA UNIVERSIDADE ESTADUAL PAULISTA (UNESP) CÂMPUS BOTUCATU, NA  
ÁREA DE CIRURGIA DE GRANDES ANIMAIS E NO CÂMPUS JABOTICABAL,  
NA ÁREA DE OFTALMOLOGIA VETERINÁRIA - FLUIDOTERAPIA ENTERAL  
EM EQUINOS (REVISÃO DE LITERATURA)**

**Relatório elaborado por  
BRUNO DABY FIGUERÊDO DE SOUZA**

**Aprovado em 24 de agosto 2018**

**BANCA EXAMINADORA**

Aos meus pais, José Valdir e Maria Adineide; a minha querida noiva Stéphanie e a todos os verdadeiros professores que encontrei ao longo da vida, em especial ao Professor George Ronan, *in memoriam*.

## **AGRADECIMENTOS**

A Deus, pelo discernimento e providências.

Aos meus pais, José Valdir e Maria Adineide, por todo o apoio, compreensão e confiança. Da mesma forma agradeço a todos os familiares que de alguma maneira me apoiaram, em especial a Maria Célia e seus filhos Raimundo Júnior e Aline, a meu primo Phablo e ao meu irmão.

Em particular, a minha noiva Stéphanie Ingrand, companheira de todas as lutas, por sua amizade, paciência, compreensão e carinho: *Melinyel!*

A todos os verdadeiros professores que encontrei na minha vida e em mim acreditaram. Em particular ao professor Fabricio Bezerra, meu orientador de muitos projetos e feitos ao longo da graduação, pelo apoio pessoal e acadêmico.

Agradeço a todos os colegas da universidade, particularmente a Givaldo Filho, Alberes Rafael, Larissa Yasmine e Hisadora Chaves pelo companheirismo e bons momentos; a luta foi e será sempre mais prazerosa ao lado de vocês.

De forma especial agradeço aos que aqui permanecerão no anonimato, mas que de alguma forma contribuíram para a finalização deste ciclo. Necessitei do auxílio de muitos para essa conquista.

*“Nenhuma repetição, por mais feliz que seja, das teses de escola, jamais será prova de saber ou de capacidade metafísica. É necessário estar mais apaixonado pela verdade que pelos silogismos.”*  
*(Régis Jolivet)*

## RESUMO

O presente relatório foi elaborado ao fim do Estágio Supervisionado Obrigatório (ESO) para obtenção da nota parcial, atendendo aos pré-requisitos da conclusão da graduação em Medicina Veterinária. O ESO foi realizado em campus distintos da UNESP, na área de Cirurgia de Grandes Animais do campus Botucatu e no serviço de Oftalmologia Veterinária no campus Jaboticabal. Retrata-se neste trabalho as rotinas e casos acompanhados, sendo eles de resolução cirúrgica ou não, entre os meses de abril a junho de 2018. Por fim, mostra-se também a revisão de literatura sobre Fluidoterapia Enteral em Equinos, desenvolvida após observação da técnica durante o estágio. A Fluidoterapia Enteral consiste na administração de soluções eletrolíticas no trato gastrointestinal visando corrigir desequilíbrios locais e sistêmicos. Essa técnica mostra-se como uma alternativa barata e fisiologicamente segura, possuindo poucas limitações clínicas para sua aplicação. A realização desse estágio permitiu-me vivenciar novas técnicas e condutas, enriquecendo os conhecimentos adquiridos na graduação.

**Palavras-chave:** Fluidoterapia Enteral; Gastreenterologia Equina; Medicina Equina.

## **ABSTRACT**

This report was prepared at the end of the Supervised Probationary (ESO) to obtain the partial grade, prerequisites for the graduation of Veterinary Medicine. The ESO happened in two different campus of UNESP, in the area of Large Animals Surgery at the Botucatu campus and at the Veterinary Ophthalmology service at the Jaboticabal campus. This paper presents the routines and cases followed, whether or not they are surgical, between the months of April and June 2018. Finally, the literature review on Enteral Fluid Therapy in Equines, developed after observation during the internship. Enteral Fluid Therapy consists the administration of electrolytic solutions in the gastrointestinal tract in order to correct local and systemic imbalances. This technique proves to be an inexpensive and physiologically safe alternative, with few clinical limitations for its application. The accomplishment of this stage allowed me to experience new techniques and behaviors, enriching the knowledge acquired in the undergraduate course.

**Keywords:** Enteral Fluid Therapy; Equine Medicine; Equine Gastroenterology.

## SUMÁRIO

LISTA DE ILUSTRAÇÕES .....	10
LISTA DE TABELAS .....	11
1 INTRODUÇÃO .....	11
2 LOCAL DE ESTÁGIO .....	12
2.1 ÁREA DE CIRURGIA DE GRANDES ANIMAIS DA FACULDADE DE MEDICINA VETERINÁRIA E ZOOTECNIA, UNIVERSIDADE ESTADUAL PAULISTA – CAMPUS BOTUCATU .....	12
2.2 FACULDADE DE CIÊNCIAS AGRÁRIAS, UNIVERSIDADE ESTADUAL PAULISTA – CAMPUS JABOTICABAL .....	13
3 ATIVIDADES ACOMPANHADAS .....	14
3.1 CIRURGIA DE GRANDES ANIMAIS, UNESP/BOTUCATU .....	14
3.1.1 CASUÍSTICA .....	14
3.2 SERVIÇO DE OFTALMOLOGIA VETERINÁRIA, UNESP/JABOTICABAL .....	17
3.2.1 CASUÍSTICA .....	18
4 REVISÃO DE LITERATURA: FLUIDOTERAPIA ENTERAL EM EQUINOS .....	21
4.1 RESUMO .....	21
4.2 INTRODUÇÃO .....	21
4.3 DESCRIÇÃO .....	22
4.3.1 PRINCÍPIOS FISIOLÓGICOS E TERAPEUTICOS DA FE .....	22
4.3.2 INDICAÇÕES DA FE .....	24
4.3.3 ESTABELECENDO A FE .....	25
4.3.4 VIAS DE ADMINISTRAÇÃO DA FE .....	26
4.3.5 COMPOSIÇÃO DAS SOLUÇÕES .....	27
4.3.6 VOLUME E TAXA DE INFUSÃO .....	29
4.3.7 TEMPERATURA DA SOLUÇÃO .....	30
4.4 COMPLICAÇÕES POSSÍVEIS E CONTRAINDICAÇÕES DA FE .....	31
4.5 CONCLUSÃO .....	33
4.6 REFERÊNCIAS .....	34
5 CONSIDERAÇÕES FINAIS .....	40

## LISTA DE ILUSTRAÇÕES

<b>Figura 1</b> – Gráfico representando as espécies atendidas em percentual, durante o período de 02 de Abril a 29 de Maio de 2018 no CGA-FMVZ .....	15
<b>Figura 2</b> – Distribuição dos casos acompanhados nos meses de abril e maio de 2018 na CGA-FMVZ conforme os sistemas acometidos.....	17
<b>Figura 3</b> – Prevalência das raças caninas atendidas pelo Serviço de Oftalmologia Veterinária - FCAV/UNESP no mês de junho de 2018.....	20

## LISTA DE TABELAS

<b>Tabela 1</b> – Relação dos casos acompanhados na CGA e sua distribuição de acordo com os sistemas acometidos. ....	15
<b>Tabela 2</b> – Relação dos casos acompanhados no Serviço de Oftalmologia Veterinária- FCAV/UNESP e sua distribuição de acordo com a porção afetada do sistema visual. ....	19

# 1 INTRODUÇÃO

O Estágio Supervisionado Obrigatório (ESO) refere-se a última disciplina da graduação em Medicina Veterinária na UFRPE, representando para o aluno o encerramento do curso ao mesmo tempo que lhe oferece a oportunidade de realizar o treinamento e aplicação prática dos conhecimentos obtidos no decorrer da sua formação profissional em áreas do seu interesse, sob orientação e supervisão de profissionais experientes.

Por isso, este relatório foi elaborado com o objetivo de descrever as atividades desenvolvidas no período do ESO realizado em áreas distintas de dois campus da Universidade Estadual Paulista: na área de Cirurgia de Grandes Animais da Faculdade de Medicina Veterinária e Zootecnia (câmpus Botucatu); e na área de Oftalmologia Veterinária da Faculdade de Ciências Agrárias e Veterinárias no campus Jaboticabal. Por fim, mostra-se a revisão de literatura sobre Fluidoterapia Enteral em Equinos, desenvolvida após observação da técnica durante o estágio.

Na área de Cirurgia de Grandes Animais (CGA), acompanhou-se atividades diárias desenvolvidas pelos residentes, professores e pós-graduandos observando o atendimento clínico aos animais que eram encaminhados, bem como os tratamentos cirúrgicos em todos os seus tempos (pré, trans e pós) quando se faziam necessários.

Na área de Oftalmologia Veterinária, vivenciou-se os serviços realizados pelos pós-graduandos responsáveis pelo setor, podendo participar dos exames clínicos, laboratoriais e de imagem auxiliando no diagnóstico, prognóstico e tratamento dos pacientes. Neste local também foram realizados momentos de discussão dos casos e exposição audiovisual do tema Retina e suas Afecções, ao fim do período de estágio.

A realização do ESO permitiu-me obter e aguçar os conhecimentos de diversas técnicas nas áreas de clínica cirúrgica de grandes animais e na oftalmologia veterinária, complementando a minha formação profissional. Além disso, a execução desse Estágio em outro estado proporcionou-me o contato com diferentes realidades no âmbito médico-veterinário, vivenciando condutas e particularidades de cada local que resultaram em crescimento pessoal e novas percepções de trabalho

## **2 LOCAL DE ESTÁGIO**

### **2.1 ÁREA DE CIRURGIA DE GRANDES ANIMAIS DA FACULDADE DE MEDICINA VETERINÁRIA E ZOOTECNIA, UNIVERSIDADE ESTADUAL PAULISTA – CAMPUS BOTUCATU**

A primeira fase do ESO foi realizada no período de 02 de abril a 29 de maio de 2018 na área de Cirurgia de Grandes Animais (CGA) no Hospital Veterinário da Faculdade de Medicina Veterinária e Zootecnia (FMVZ) da Universidade Estadual Paulista (UNESP) no campus de Botucatu, tendo como supervisor o médico veterinário Doutor Marcos Jun Watanabe, professor assistente da FMVZ/UNESP campus de Botucatu.

A Universidade Estadual Paulista “Júlio de Mesquita Filho”, campus de Botucatu, alberga a Faculdade de Medicina Veterinária e Zootecnia (FMVZ), que se localiza no interior do estado de São Paulo, na cidade de Botucatu, Distrito de Rubião Júnior e fornece o curso de graduação em Medicina Veterinária desde 1963.

O Serviço de Cirurgia de Grandes Animais da FMVZ/UNESP pertence ao Departamento de Cirurgia e Anestesiologia Veterinária, no qual atuam os docentes Prof<sup>a</sup>. Dra. Ana Liz Garcia Alves, Prof. Dr. Carlos Alberto Hussini, Prof. Dr. Celso Antônio Rodrigues, Prof. Dr. Marcos Jun Watanabe e o Prof. Ms. José Ricardo Barboza Silva, seis residentes e dois funcionários.

O CGA conta com 16 baias com piso de concreto- forrado com maravalha, feno ou borracha, sendo que uma é utilizada como depósito de ração e volumoso e as demais para internamento dos pacientes; quatro piquetes de areia; três troncos de contenção de equinos; um tronco de contenção de bovinos; um tronco tombador; uma pista para exame de claudicação; dois centros cirúrgicos, um utilizado para cirurgias contaminadas e outro para cirurgias limpas; duas salas de indução/recuperação anestésica; o Centro de Medicina Esportiva Equina, equipado com esteira elétrica para equinos e dois troncos de contenção.

Cada centro cirúrgico está equipado com uma mesa de cirurgia com regulagem hidráulica de altura, sala de indução e aparelho de anestesia inalatória. As salas de indução/recuperação anestésica possuem todas as paredes e portas acolchoadas, e piso emborrachado.

## **2.2 FACULDADE DE CIÊNCIAS AGRÁRIAS, UNIVERSIDADE ESTADUAL PAULISTA – CAMPUS JABOTICABAL**

A segunda fase do ESO aconteceu no período de 04 de junho a 29 de junho de 2018 no serviço de Oftalmologia Veterinária da Faculdade de Ciências Agrárias e Veterinárias da Universidade Estadual Paulista, campus Jaboticabal-SP (FCAV/UNESP), sob a supervisão da Médica Veterinária Dra. Paola Castro Moraes, professora Assistente da mesma instituição.

A Faculdade de Ciências Agrárias e Veterinária (FCAV/UNESP) está localizada na cidade de Jaboticabal, Região Metropolitana de Ribeirão Preto, e possui dentre os seus cursos a graduação em Medicina Veterinária desde 1971.

O Hospital Veterinário da FCAV destaca-se pela variedade de serviços ofertados em diversas áreas, como Clínica e Cirurgia de Pequenos e Grandes Animais, Patologia Veterinária, Medicina Veterinária Preventiva e Reprodução Animal e Morfologia e Fisiologia Animal.

O setor de Oftalmologia Veterinária (SOV) tem suas ações realizadas por pós-graduandos, sete no total, que formam duplas, as quais deve ter pelo menos dois dias de serviço ambulatorial, estando responsável pela cirurgia, se necessário, do caso atendido no seu dia. Com a aposentadoria do Prof. Dr. José Luiz Laus, antigo coordenador do serviço, as atividades passaram a ser coordenadas pela Profa. Dra. Paola Castro Moraes.

O SOV ocupa três espaços distintos: o ambulatório de oftalmologia, a sala de cirurgias oftálmicas no Bloco cirúrgico e a Unidade de Eletrodiagnóstico em Oftalmologia Veterinária. Além desses, outros setores do Hospital Veterinário dão suporte à Oftalmologia, como o setor de Diagnóstico por Imagem, laboratório de Patologia Clínica, laboratório de Patologia Animal, Farmácia e Centro de Esterilização e Preparo de Materiais Cirúrgicos.

O ambulatório é dividido em duas áreas, na primeira acontece os exames clínicos gerais nos pacientes e a segunda serve para realização de exames complementares, onde ficam contido os equipamentos como aparelho de ultrassonografia convencional, ultrassom oftálmico, e microscópio especular.

A sala de cirurgia oftálmicas é assistida pelas outras áreas do bloco cirúrgico e conta com equipamentos como microscópios cirúrgicos, mesa de cirurgias oftálmicas, aparelho para anestesia inalatória e aparelho para realização de cirurgias a laser.

A Unidade de Eletrodiagnóstico está localizada na área externa do Hospital veterinário, sendo formada por três salas, onde uma delas é completamente escura (local onde são realizados os exames eletrofisiológicos). Conta também com aparelho para realização da

eletrorretinografia e potencial visual evocado, além de retinógrafo e computadores para armazenamento e processamento de dados.

### **3 ATIVIDADES ACOMPANHADAS**

#### **3.1 CIRURGIA DE GRANDES ANIMAIS, UNESP/BOTUCATU**

A rotina de trabalho na CGA de Botucatu iniciava-se às oito horas da manhã após as determinações dos trabalhos a serem realizados por cada residente e estagiários; após o arreamento dos animais internados, iniciava-se as atividades hospitalares como troca de bandagens, curativos, administração de medicamentos e atendimento a casos novos.

O turno vespertino geralmente era reservado para as cirurgias eletivas e execução de exames complementares, com ultrassonografia, radiografia e endoscopia. O horário de encerramento do expediente variava de acordo com a casuística, mas geralmente acabava às 18 horas depois de realizar a vistoria em todas as baias, repor a alimentação e água, além do exame clínico de todos os pacientes.

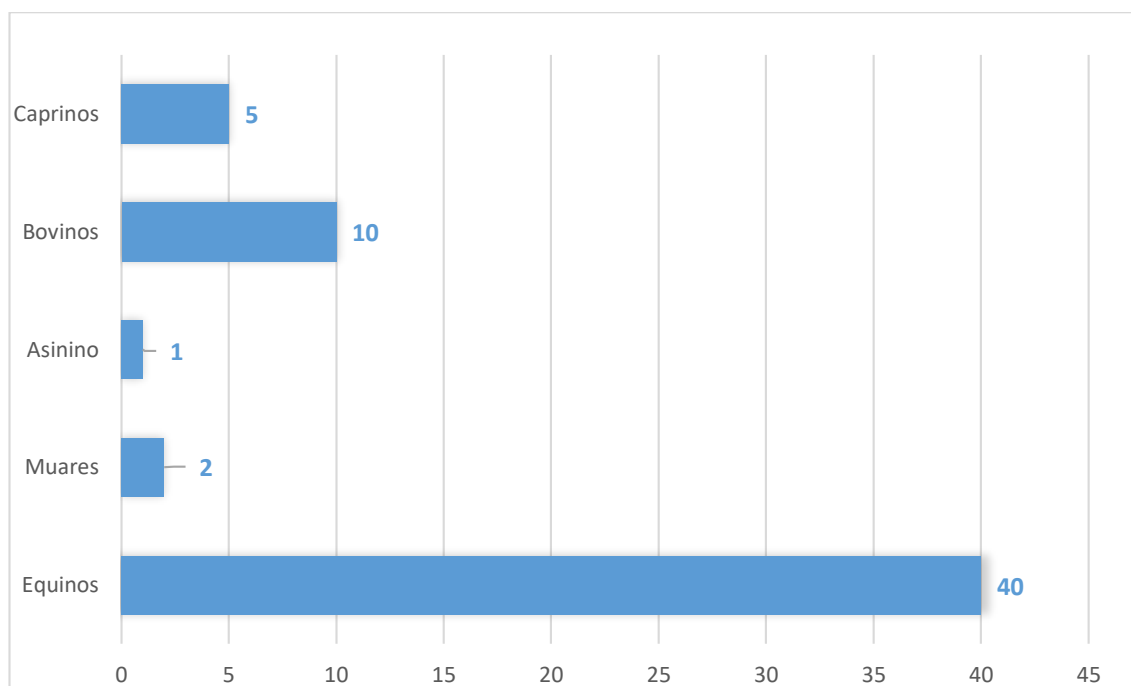
A rotina era alterada caso alguma emergência médica aparecesse ou se algum paciente necessitasse de cuidados intensivos ou procedimentos cirúrgicos complexos, de forma que se estendiam os trabalhos durante o tempo necessário, podendo se estender por toda a noite. Para realização dos plantões noturnos, foi estabelecido uma rotatividade entre os estagiários e residentes, permanecendo sempre um de cada grupo no serviço.

Vale ressaltar que as atividades da CGA aconteciam todos os dias da semana, mas as ações durante o sábado, domingo e feriados era voltada para os casos de urgências e emergências. Semelhante ao esquema de pernoite, foi organizado uma escala de rotatividade entre os estagiários e residentes para executarem os serviços nos dias supracitados, ficando uma dupla de cada grupo responsável pelos serviços.

##### **3.1.1 CASUÍSTICA**

Acompanhou-se o atendimento de 58 animais, sendo 40 equinos, dois muares, um asinino, 10 bovinos e cinco caprinos. Vale salientar que alguns animais apresentaram mais de uma afecção ou, no decorrer do internamento, o paciente vinha a desenvolver alguma doença que necessitava de cuidados específicos, sendo essas contabilizadas como casos distintos, somando 82 casos e procedimentos acompanhados conforme observado no gráfico da Figura 1 e nos valores da tabela 1.

**Figura 1** – Gráfico representando as espécies atendidas em percentual, durante o período de 02 de Abril a 29 de Maio de 2018 no CGA-FMVZ



**Tabela 1** – Relação dos casos acompanhados na CGA e sua distribuição de acordo com as espécies e os sistemas acometidos.

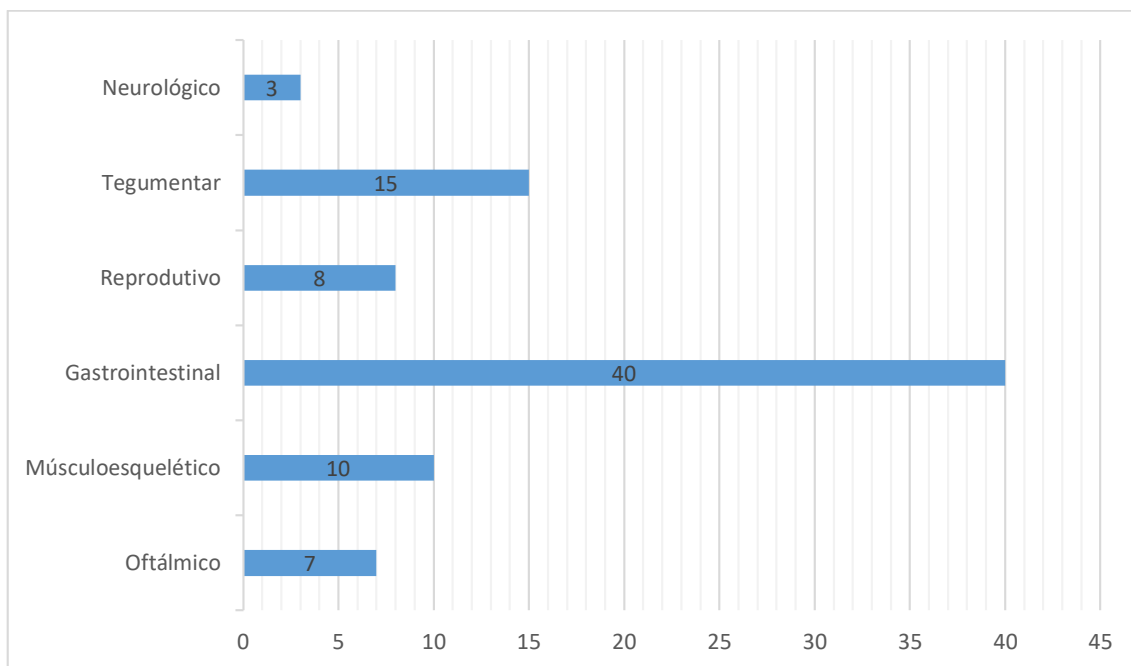
Sistema/Afecções/Procedimentos	Equino	Bovino	Caprino	Asinino	Muar
<b>Oftálmico</b>					
Carcinoma de células escamosas	2	1			
Úlcera de córnea	2				
Granulação exuberante em córnea	1				
Exenteração oftálmica		1			
<b>Musculoesquelético</b>					
Tendinite TFDP*	1				
Desmotomia LPM**		1			
Miotenectomia TEDL***	1				
Exostose Falangeana “Ringbone”	1				
Hiperflexão de Jarrete (harpejamento)	1				
Fratura de metacarpos			2		
Osteíte sepética de 2ª e 3ª falange		1			
Fratura de SP**** por avulsão	1				
Amputação de dígito		1			
<b>Gastrointestinal</b>					
Esofagoscopia	1				
Deslocamento cecal	2				
Vídeo-laparoscopia					1
Compactação de colón maior	10			1	1
Gastrite	2				
Sablose	3				

Peritonite	2				
Obstrução esofágica	1				
Compactação de ceco	1				
Duodeno-jejunité proximal	1				
Enterectomia e enteroanastomose	2				
Prolapso de reto		1			
Fluidoterapia enteral	5				
Transfaunação	1				
Destroflexão da flexura pélvica	3				
Torção de cólon maior	2				
<b>Reprodutivo</b>					
Orquiectomia eletiva	2				1
Funiculite	2				
Ovariectomia					1
Tumor em glânde e prepúcio	1				
Criptorquidismo	1				
<b>Tegumentar</b>					
Abcesso cutâneo			1		1
Sarcóide	1				
Estefanofilariose		1			
Descorna Estética		3	2		
Pitiose	1				
Tiloma		1			
Hernia Incisional	1				
Rinoscopia	1				
Melanoma	1				
Pododermatite Séptica		1			
<b>Nervoso</b>					
Tétano	1				
Paralisia de Nervo Facial					1
Paralisia do Nervo Radial	1				
<b>Total por espécie</b>	<b>58</b>	<b>12</b>	<b>5</b>	<b>1</b>	<b>6</b>
<b>Total</b>					<b>82</b>

*Nota: \*Tendão do músculo flexor digital profundo; \*\*Ligamento patelar medial; \*\*\*Tendão extensor digital lateral; \*\*\*\*Sesamóide proximal*

Dentre os animais atendidos, destacou-se em número os equídeos, mostrando em sua maioria afecções no sistema digestório e musculoesquelético. Ressalta-se também a casuística oftálmica desses animais, correspondendo a quase 10% dos casos acompanhados entre eles. Bovinos e caprinos estiveram presentes, mas em menor número, sendo quase um terço dos casos acompanhados em ruminantes correspondem a descornas estéticas. A Figura 2 mostra a representatividade dos sistemas acometidos entre os casos acompanhados.

**Figura 2** – Gráfico demonstrando a distribuição dos casos acompanhados nos meses de abril e maio de 2018 na CGA-FMVZ conforme os sistemas acometidos.



### **3.2 SERVIÇO DE OFTALMOLOGIA VETERINÁRIA, UNESP/JABOTICABAL**

As atividades no Hospital ocorreram de segunda a sexta-feira, das oito da manhã às doze da manhã e das duas da tarde às seis da tarde, sendo o atendimento para as especialidades como, cardiologia, oftalmologia, oncologia, nutrição e nefrologia realizado apenas por hora marcada, enquanto a clínica médica e clínica cirúrgica atendiam conforme a demanda por ordem de chegada.

Com a chegada do paciente, abre-se a ficha na recepção, sendo comunicado ao residente ou pós-graduando do sistema próprio do hospital. Em casos emergenciais o residente ou pós-graduando é requerido na recepção, conforme a especialidade necessária, para avaliar se o caso realmente demanda de cuidados emergenciais.

O setor de Oftalmologia Veterinária atende com horário marcado de segunda a quinta, estando a sexta reservada somente para emergência. Em média, são atendidos quatro pacientes, retorno ou caso novo, por turno além das emergências oftálmicas.

Era responsabilidade dos estagiários preparar o ambulatório antes do início da rotina, organizando os equipamentos, materiais e colírios que seriam utilizados; recolher as fichas dos pacientes, e, antes do início do atendimento, a retirar junto a farmácia os materiais que seriam usados na consulta, sendo requisitado na maioria das vezes o “kit oftálmico” (fitas de

fluoresceína, teste de Schirmer, gaze ou cotonete). Em casos novos fazia-se a retirada de materiais para exames como hemograma e bioquímica sérica.

Além das ações anteriormente citadas, foi possível realizar o acompanhamento visual da rotina clínica e cirúrgica do serviço de oftalmologia, podendo, poucas vezes, sob supervisão dos médicos veterinários responsáveis conduzir a consulta clínica, qual consistia na anamnese e no exame oftálmico, sendo realizado em sequência: Teste Lacrimal de Schirmer (TLS); avaliação dos reflexos de ameaça, pupilar direto e consensual; ofuscamento; avaliação de pálpebras, córnea, câmara anterior e cristalino por meio de um Biomicroscópio de fenda; aferição da PIO com o tonômetro de rebote (Tonovet Plus ®); e fundoscopia após indução da midríase por colírio midriático (Mydriacyl ®). De acordo com o caso, poderiam ser realizados alguns exames complementares, como a ultrassonografia.

As intervenções cirúrgicas podiam acontecer em qualquer dia da semana, as quais eram agendadas de acordo com a dupla que se responsabilizou pelo caso; assim, quando não estivessem responsáveis pelo atendimento clínico, haveria vaga para a cirurgia. De forma semelhantes, os estagiários se revezavam para acompanhar os procedimentos cirúrgicos, sempre reservando ao menos uma pessoa para dar suporte no ambulatório. Aquele que iria acompanhar o procedimento auxiliava na paramentação do cirurgião, separação do material e instrumental cirúrgico, bem como, ao fim do mesmo recolhia e entregava ao setor de esterilização.

Ao término do estágio, como requerido, foi realizada uma apresentação audiovisual sobre a retina e suas afecções visando avaliação pelos pós-graduandos dos conhecimentos retidos durante a graduação e complementados na vivência do estágio.

### **3.2.1 CASUÍSTICA**

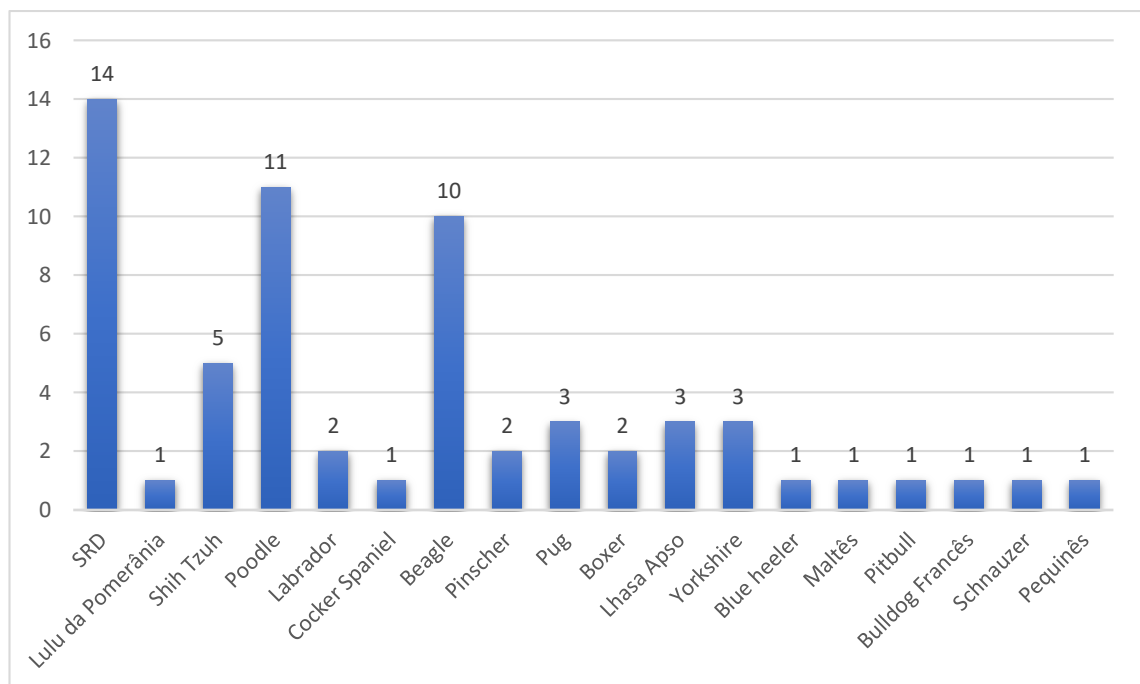
Acompanhou-se o atendimento oftálmico a 75 animais, sendo um equino, um ovino, 63 cães (37 machos e 26 fêmeas) e 10 gatos (oito machos e duas fêmeas), dentre os quais foram observadas diversas afecções que acometeram diferentes porções do sistema visual, como mostra a Tabela 2.

**Tabela 2** – Relação dos casos acompanhados no Serviço de Oftalmologia Veterinária- FCAV/UNESP e sua distribuição de acordo com a porção afetada do sistema visual.

<b>Porção Afetada do Sistema Visual</b>	<b>Quantidade</b>
<b>Pálpebras e Conjuntiva</b>	<b>23</b>
Entropio	7
Distiquíase	7
Conjuntivite folicular	4
Triquíase caruncular	4
Cílio ectópico	1
<b>Sistema Lacrimal</b>	<b>11</b>
Ceratoconjuntivite Seca	11
<b>Córnea</b>	<b>39</b>
Ceratite pigmentar	2
Úlcera	24
Sequestro corneano	4
Distrofia endotelial	4
Cisto dermóide corneolimbais	1
Abcesso estromal	1
Tumor corneolimboescleral	1
<b>Glaucoma</b>	<b>2</b>
<b>Cristalino</b>	<b>11</b>
Catarata	7
Esclerose	2
Luxação anterior	1
Subluxação anterior	1
<b>Úvea</b>	<b>5</b>
Ulveíte	4
Cisto uveal	1
<b>Retina</b>	<b>1</b>
APR	1
<b>Neuropatia</b>	<b>1</b>
Síndrome de Horner	1
<b>Pós-Operatórios</b>	<b>7</b>
Enucleação	2
Ablação do ângulo iridocorneal	1
Flap pediculado	1
Flap de terceira pálpebra	3
<b>Outros</b>	<b>3</b>
<i>Phthisis bulbi</i>	3
<b>Total</b>	<b>101</b>

Dentre as espécies atendidas, pode-se verificar que prevaleceu em número os caninos e felinos. Sabe-se que algumas raças de cães possuem predisposições genéticas a desenvolver algumas doenças oftálmicas. Apesar da maioria dos cães examinados não apresentarem raça definida, conforme mostra a Figura 3, os poodles (e os beagles lhe seguiram em número) e várias outras raças se mostraram presentes. Dentre os felinos, apenas dois eram da raça Persa e os demais não possuíam raça definida.

**Figura 3** – Prevalência das raças caninas atendidas pelo Serviço de Oftalmologia Veterinária - FCAV/UNESP no mês de junho de 2018.



## **4 REVISÃO DE LITERATURA: FLUIDOTERAPIA ENTERAL EM EQUINOS**

### **4.1 RESUMO**

A Fluidoterapia Enteral (FE) consiste na administração de soluções eletrolíticas no trato gastrointestinal visando corrigir desequilíbrios locais e sistêmicos. O objetivo deste estudo é realizar uma revisão narrativa sobre a FE na medicina equina, ressaltando seus aspectos fisiológicos, indicações, vantagens terapêuticas e suas contraindicações. Tendo em vista as diversas afecções que acomete os equinos e a necessidade da correção hidroeletrólítica em seus tratamentos, essa técnica mostra-se como uma alternativa barata e fisiologicamente segura, já que possui poucas limitações para sua aplicação na medicina equina, podendo ser empregada em diferentes quadros clínicos.

### **4.2 INTRODUÇÃO**

O cavalo (*Equus caballus*) é um mamífero doméstico, herbívoro, ungulado pertencente à família dos equídeos (MACFADDEN, 1999). Há vários milênios, acompanha o desenvolvimento do homem e evoluiu por meio da domesticação, adaptação ao ambiente e as atividades que lhe foram conferidas (PRICE, 1999). Dispondo ainda de singular importância na sociedade moderna.

Diversas afecções que acometem essa espécie podem perturbar o equilíbrio ácido-base, hidroeletrólítico e volêmico, sendo comumente encontradas em pacientes clínicos e cirúrgicos (CORLEY, 2007; PESSIN et al., 2013). A síndrome cólica em suas diversas etiologias, diarreias, duodenojejunitis proximal, insuficiências renais assim como exercícios prolongados são capazes de promover desequilíbrios nos fatores supracitados e necessitam de administração de soluções eletrolíticas no tratamento para restabelecer a homeostase (RIBEIRO FILHO et al., 2009).

A fluidoterapia é a modalidade terapêutica que visa a correção de estados patológicos através da administração de fluidos específicos, e é considerada um dos pilares da medicina de emergência e intensivismo (FIELDING; MAGDESAN, 2015). Tais fluidos podem ser administrados nos equinos por via enteral ou parenterais, dentre as quais a intravenosa é a mais utilizada desta modalidade enquanto a intraóssea e a intraperitoneal são menos empregadas, (REED; BAYLY; SELLON, 2018).

A Fluidoterapia Enteral (FE) consiste na aplicação de fluidos no trato gastrointestinal (TGI) através de acessos que contornem a boca. A fluidoterapia oral é rotineiramente empregada na medicina humana, mas a falta de cooperação dos cavalos limita seu uso na medicina equina, sendo considerado impossível estimular a ingestão voluntária de volumes necessários para restaurar e/ou manter o estado de hidratação e o equilíbrio eletrolítico (LOPES, 2015).

A administração de soluções eletrolíticas na FE consiste em uma alternativa fisiologicamente segura e economicamente vantajosa em vista da das vias parenterais (LOPES, 2015), sendo considerada mais eficaz em situações como as compactações de cólons e terapias de manutenção. Entretanto, seu uso isolado deve ser restrito a casos de desidratações leves ou moderadas (PESSIN et al.,2013; REED; BAYLY; SELLON, 2018).

O objetivo do presente estudo é realizar uma revisão narrativa sobre a Fluidoterapia Enteral (FE) na medicina equina, evidenciando seus aspectos fisiológicos, indicações e vantagens terapêuticas assim como suas contraindicações e possíveis complicações.

## **4.3 DESCRIÇÃO**

### **4.3.1 PRINCÍPIOS FISIOLÓGICOS E TERAPEUTICOS DA FE**

Os equinos contam com diversas peculiaridades fisiológicas e possuem um metabolismo hidroeletrólítico que opera em singular velocidade e equilíbrio, o que favorece que os desequilíbrios se desenvolvam com facilidade (ALVES et al., 2008). Aproximadamente 60% da massa corpórea de um cavalo adulto hígido corresponde a água (SEAHORN; SEAHORN, 2003; SCHOTT II, 2006b), tal valor pode variar de acordo com a idade e/ou sexo dos animais (ALVES et al., 2008).

Uma considerável parte desse volume está concentrado no TGI da espécie. Estudos realizados em pôneis revelaram que a quantidade de água presente no trato intestinal representa de 6% a 10% do peso corporal (SEAHORN; SEAHORN, 2003). Esse volume lhes serve de reserva e pode ser usado ante situações como exercícios e transportes prolongados (SCHOTT II, 2006a; PESSIN et al.,2013).

O TGI é a rota natural para captação de água e eletrólitos, sendo capaz de lidar com volumes significativos de líquidos ingeridos ou administrado na FE (LOPES, 2015). Pesquisas realizadas com a administração de oito litros fluidos para reidratação via sonda nasogástrica

revelaram que os equinos foram capazes de esvaziar em média 90% do volume gástrico em 15 minutos (SOSA LEÓN et al., 1997).

Os fluidos administrados por via esofagiana ou gástrica movem-se rapidamente pelo piloro, seguindo no sentido aboral até alcançarem o intestino grosso e alterar a composição da ingesta em todo o TGI dos equinos (LOPES et al., 2004; AVANZA et al., 2009; LOPES, 2015). Quando o estomago é distendido com a administração de fluidos, o reflexo gastrocólico é ativado e contribui para aumentar ainda mais a motilidade nos cólons (LOPES, 2015; FREEMAN et al., 1992). Por isso, nota-se que as soluções eletrolíticas administradas na FE são capazes de promover mudanças plasmáticas expressivas, como nas concentrações de sódio e cálcio ionizado por exemplo, relativamente rápidas (LOPES et al., 2004; LOPES, 2015).

As mucosas do TGI separam o conteúdo intraluminal do espaço intravascular, apresentando-se permeável a água e eletrólitos em segmentos distintos. A máxima permeabilidade à água ocorre no duodeno, que funciona como uma câmara de equilíbrio, pois, dependendo do gradiente osmótico, há pouca resistência ao movimento da água, seja do lúmen ao espaço extracelular ou vice-versa. Além do duodeno, o intestino grosso, mais especificamente o cólon maior, apresenta boa permeabilidade aos líquidos e os retém por maior tempo, favorecendo a sua difusão e a digestão microbiana que acontece neste local (BROWN; HART, 2013; LOPES, 2015).

Sabe-se que a absorção da água é passiva e segue alterações osmóticas geradas pela absorção ativa de solutos que ela abriga, como os carboidratos, eletrólitos, aminoácidos e as vitaminas que acontece através dos ‘portões transportadores’ localizados na membrana das células epiteliais da mucosa intestinal. Entretanto, acredita-se que a água seja absorvida principalmente pelos espaços intercelulares do epitélio (BROWN; HART, 2013; LOPES, 2015).

Diversos mecanismos fisiológicos controlam a absorção de líquidos e eletrólitos no TGI que também pode ser afetada pelo volume e composição da ingesta (LOPES et al., 2002; LOPES et al., 2004). Por isso, em pacientes desidratados a ação fisiológica da aldosterona, de modo especial no cólon maior, a absorção de água e sódio é aumentada (MUÑOZ et al., 2010, BROWN; HART, 2013). Por outro lado, a captação de água é inibida quando o animal está superhidratado e pode ser prejudicada por afeções que comprometem a mucosa intestinal, limitando nestes casos o emprego da FE (BROWN; HART, 2013).

Assim, tendo em vista as diversas particularidades que a espécie apresenta quanto ao armazenamento de fluidos e eletrólitos no trato intestinal e a sua facilidade em captar essas

substâncias quando preciso, a FE mostra-se como uma maneira eficaz de restaurar a homeostase e o equilíbrio eletrolítico sistêmico nos pacientes equinos (LOPES, 2015;).

#### **4.3.2 INDICAÇÕES DA FE**

Por utilizar da via fisiológica do organismo para captação de fluido e eletrólitos, a Fluidoterapia Enteral (FE) é considerada uma alternativa segura e efetiva à via intravenosa em casos de desidratações moderadas a leves (RIBEIRO FILHO et al., 2009). Além disso, a via enteral tem e mostrada menos invasiva e mais econômica às parenterais, tendo em vista que um litro de uma solução eletrolítica empregada na FE corresponde a 1/150 do custo do mesmo volume de uma solução indicada para uso parenteral (LOPES et al., 2002).

A Fluidoterapia Enteral (FE) é principalmente indicada quando se pretende corrigir ou prevenir a desidratação, desequilíbrios eletrolítico e ácido-base que acontecem em manifestações patológicas (LOPES et al., 2004; WALLER; LINDINGER, 2007). No entanto, em casos que necessitam de expansão plasmática e/ou alterações eletrolíticas imediatas, a via intravenosa deve ser escolhida (LOPES, 2015; REED; BAYLY; SELLON, 2018). Mesmo assim, nestas situações, a FE pode ser usada em consórcio após parte dos déficits hídrolétricos terem sido corrigidos, visando a redução de custos (LOPES, 2015).

Devido a velocidade em que percorre o TGI e a sua capacidade de alterar a composição do conteúdo intraluminal hidratando-o (ALVES et al., 2008; LESTER et al., 2013) a FE tem sido empregadas em casos de síndromes colicas compactativas, como as compactações de ceco, cólon e estômago (HALLOWELL, 2008; MONREAL et al., 2010; VAINIO et al., 2011). Vale ressaltar que a FE se mostrou mais eficiente no tratamento de compactações do intestino grosso do que a fluidoterapia parenteral, reduzindo o tempo de tratamento pela metade (RIBEIRO FILHO, 2003) e demonstrando taxa de sucesso no tratamento clínico em quase 95% dos casos em que foi empregada (MOREIRA, 2011).

Além disso, quando se necessita fluidificar as fezes dos animais submetidos a procedimentos cirúrgicos na região anal, como nos casos de prolapso retal ou laceração perineal, a FE tem se mostrado uma boa alternativa, pois além de amolecer as fezes, permite ao clínico evitar ou amenizar os desequilíbrios eletrolíticos (LOPES et al., 2003; LOPES, 2015).

Tendo em vista a capacidade da FE aumentar o volume hídrico da ingesta, ela pode ser indicada quando se pretende realizar um estudo ultrassonográfico transcutâneo da região abdominal, pois a hidratação facilita o exame, possibilitando uma melhor avaliação de

estruturas internas, como o intestino delgado por exemplo (NORMAN et al., 2010; LOPES,2015).

Dentre as causas mais comuns do aumento de perdas hidroeletrolítica na espécie equina, destaca-se os exercícios intensos e a diarréia. Em ambos os casos a FE pode ser indicada para corrigir os desbalanços encontrados. Todavia, em casos de diarréia severa a FE pode não ser suficiente e a fluidoterapia endovenosa é indicada. Considerando que a mucosa intestinal pode estar lesada em tais quadros, é improvável que esteja inteiramente comprometida, fazendo com que a FE ainda seja parcialmente eficaz (LOPES, 2015).

Ao se estabelecer o tratamento de quadros de diarréia com a FE, deve-se considerar que tal prática é capaz de aumentar o volume e/ou tornar as fezes mais aquosas. Por isso, esses sinais não devem ser julgados como indicativos de agravamento da doença quando o animal apresenta melhora clínica significativa em outros parâmetros (LOPES,2015).

Situações clínicas como a rabdomiólise por esforço, azotemia diversas ou para contornar a nefrotoxicidade dos aminoglicosídeos, exigem uma super-hidratação tendo em vista o aumento da filtração glomerular para prevenir os danos renais. Por se mostrar eficaz em promover a diurese (LOPES et al., 2003; AVANZA et al., 2009; LESTER et al., 2013) a FE também pode ser empregada nestes casos (LOPES, 2015).

Além das situações anteriormente citadas, a Fluidoterapia Enteral apresenta amplo emprego na clínica de equinos, mostrando-se útil na resolução de casos de insuficiência renal aguda (LOPES et al., 2003) e até mesmo em deslocamentos de cólon por destroflexão ou encarceramento nefroesplênico (MONREAL et al., 2010; LINDEGAARD et al., 2011). Vale ressaltar também que pode ser empregada em potros sem muitas dificuldades, não atrapalhando a amamentação (LOPES, 2015). Sendo assim, espera-se que com o desenvolvimento de pesquisas bem como com aumento de relatos de caso, as indicações clínicas da FE sejam ampliadas e melhor especificadas.

### **4.3.3 ESTABELECENDO A FE**

A fluidoterapia intravenosa é, sem dúvida, a mais comum na medicina equina e, apesar das recentes publicações demonstrando a eficácia e segurança da FE, esta prática ainda não é rotineira entre os hipiatras. Tendo em vista a relativa simplicidade em se estabelecer a FE, não necessitando de fluidos estéreis como é empregado nas vias parenterais e ainda reduzindo os custos de tratamento, acredita-se que, além de outros fatores, o não uso da via enteral no âmbito

veterinário seja por causa de falta de conhecimento ou familiaridade com a técnica (LOPES, 2015).

A instituição da FE requer preparativos semelhantes aos utilizados na fluidoterapia intravenosa, sendo necessário que se estipule o grau de desidratação do paciente, as perdas hidroeletrólítica que estão acontecendo e a estimativa do déficit eletrólítico de forma específica. Após ser instaurada no paciente, é necessário que o animal seja monitorado durante o procedimento, verificando se há mudança nos parâmetros avaliados e adequando a FE se for preciso (LOPES, 2015).

#### **4.3.4 VIAS DE ADMINISTRAÇÃO DA FE**

A Fluidoterapia Enteral pode ser administrada através de sondas nasogástricas ou nasoesofágicas sendo essas as formas mais utilizadas (BROWN; HART, 2013; PESSIN et al., 2013; LOPES, 2015), mas também por meio da esofagostomia (LOPES et al., 2001; LOPES, 2015) ou fistulação do intestino grosso (FERREIRA et al., 2011). Entretanto, as duas últimas vias são bastante invasivas e podem trazer complicações fatais, por isso o seu uso só é justificado quando se pretende estabelecer outras medidas terapêuticas (LOPES, 2015).

Qualquer sonda nasogástrica comercial desenvolvida para equinos pode ser usada na administração da FE. Estas sondas mostram-se vantajosas pois, devido ao seu grande diâmetro interno, é possível fornecer grandes volumes de forma rápida (*bolus*) e da mesma forma drenar o conteúdo gástrico em casos de desconforto. No entanto, as sondas calibrosas tendem a provocar irritações nasais, incomodando demasiadamente o animal durante o procedimento (LOPES, 2015). Além disso, tais instrumentos podem dificultar a deglutição e atrasar o esvaziamento gástrico (CRUZ, et al., 2006).

Em alternativa as sondas de grande calibre há sondas nasogástricas ou nasoesofageanas comerciais mais delgadas, aproximadamente seis milímetros de diâmetro, desenvolvidas para nutrição enteral que se mostram mais promissoras na administração da FE, porque são menos propensas a causar desconforto nasal, e não interfere no trânsito da ingesta pelo esôfago, permitindo que o animal se alimente e que seja mantido sondado por longos períodos (LOPES et al., 2003).

Porém, as sondas de pequeno calibre apresentam algumas desvantagens como não permitir a drenagem do conteúdo estomacal em casos de desconforto e também apresenta maior dificuldade para ser inserida e confirmar o seu correto posicionamento. Por isso essas sondas

vêm acompanhadas de um mandril metálico interno e o seu posicionamento no esôfago pode ser confirmado por métodos imagiológicos, como a radiografia cervical, ultrassonografia ou por endoscopia. O posicionamento das sondas de pequeno calibre no esôfago mostra-se proveitosa, pois evita que a sonda seja obstruída por partículas do conteúdo do estômago, bem como evita que o esvaziamento gástrico seja retardado como acontece com as sondas mais largas (LOPES, 2015).

Para administração da FE, a solução a ser infundida deve ser suspensa acima da altura do animal num recipiente graduado conectado a um equipo em espiral longo e assim acoplá-lo a sonda nasoesofágica. Essa colocação permite que o cavalo se mova livremente na baia sem maiores complicações. Vale ressaltar que as referidas sondas podem ser reutilizadas em outros animais desde que sejam previamente limpas e desinfetadas (LOPES, 2015).

#### **4.3.5 COMPOSIÇÃO DAS SOLUÇÕES**

Tendo em vista que as soluções empregadas na FE não necessitam ser estéreis, qualquer fonte de água potável, 'água da torneira' por exemplo, pode ser usada na composição. Mas, a administração de água pura na FE deve ser evitada porque pode desencadear distúrbios eletrolíticos como a hiponatremia além de ser pouco efetiva em promover a hidratação do conteúdo do intestino grosso (LOPES et al., 2004; BROWN; HART, 2013; LESTER et al., 2013).

Sendo assim, a composição ideal das soluções a serem administradas enteralmente em equinos devem conter eletrólitos, podendo variar de acordo com o caso em questão. Contudo, é pouco provável que um animal sem problemas renais e que mantenha-se alimentando durante o procedimento venha desenvolver desequilíbrios, a menos que sejam fornecidos grandes volumes de fluido (LOPES, 2015).

Para se instituir a melhor composição do fluido, cada paciente deve ser avaliado individualmente semelhante ao que ocorre na fluidoterapia intravenosa, estimando os déficits volêmicos, ácido-base e eletrolíticos. Entretanto, conforme acontece com os métodos parenterais, não é possível prever com precisão a composição da solução para todo o tratamento, devendo ser avaliado o status plasmático ao menos uma vez por dia para possíveis correções (LOPES, 2015).

As soluções poliônicas (ou seja, que possuem vários íons na sua composição) empregadas na FE podem ser classificadas como hipotônicas, isotônicas ou hipertônicas em

relação ao plasma equino, que possui osmolaridade de aproximadamente 280 mOsm/L (FIELDING; MAGDESIAN, 2015). Devido as soluções hipertônicas serem capazes de retirar a água do espaço extracelular para o lúmen intestinal, fluidos com essa tonicidade não são utilizados, pois este efeito é indesejável no tratamento de animais desidratados (MCGUINNESS et al., 1996).

A relevância de se avaliar a tonicidade e a concentração de cada ion nas soluções para FE pode ser evidenciada ao se analisar estudos onde se empregou o NaCl a 0,9% na FE e foi observado o desenvolvimento de hipernatremia, hipercloremia e acidose, devido as concentrações plasmáticas desses elementos serem normalmente mais baixas nesta espécie em relação ao fluido supracitado. Tal solução pode ainda desencadear hipocalemia se o animal não estiver se alimentando, pois não apresenta potássio (K) em sua composição (LOPES et al., 2003).

Estudos demonstraram que os fluidos hipotônicos utilizados em crianças e cobaias foram significativamente superiores na correção de desequilíbrios ácido-base e hidroeletrólítico, apontando que as soluções para fluidoterapia oral em humanos devem apresentar baixa osmolaridade e assim potencializar a reidratação (HUNT et al. 1992; RAUTANEN et al., 1993; RAUTANEN et al., 1994; NISHINAKA et al., 2004). Ao se avaliar os efeitos desses fluidos em equinos, observou-se maior expansão plasmática nos animais em relação aos tratados com soluções isotônicas enterais (FARIAS, 2010) e sabe-se que seu uso é seguro e eficaz, principalmente quando combinada com fontes de energia na solução (PESSIN et al., 2013; FARIAS et al., 2011).

A maioria dos estudos e tratamentos realizados com FE em equinos empregaram soluções isotônicas (LOPES et al., 2002; RIBEIRO FILHO et al., 2007; AVANZA et al., 2009; MONREAL et al., 2010) que se mostraram eficientes em realizar o proposto em cada tratamento. Soluções compostas por 5,27g/L de NaCl, 0,37 g/L de KCl e 3,78g/L de NaHCO<sub>3</sub> (135mmol/L de Na<sup>+</sup>, 5mmol/L de K<sup>+</sup> e 95mmol/L de Cl<sup>-</sup>) obteve a osmolaridade estimada em 280mOsm/L e mostrou-se segura e eficiente mesmo quando administrada em grandes volumes (LOPES et al., 2002; LOPES et al., 2004). Outros estudos variando as concentrações, mas mantendo a osmolaridade próximo a citada anteriormente desses sais, foram realizadas e também mostraram bons resultados (MONREAL et al., 1999; RIBEIRO FILHO, 2003; RIBEIRO FILHO et al., 2007; MONREAL et al., 2010).

Sabe-se que a adição de carboidratos simples a composição de soluções para hidratação enteral em humanos é benéfica, porque o co-transporte entérico de sódio-glicose favorece a

absorção de sódio e água (WRIGHT et al., 2007). Pesquisas realizadas com o fornecimento de carboidratos a FE em equinos não mostraram resultados tão satisfatórios (SOSA LEON et al., 1995; MONREAL et al., 1999; DYER et al., 2009). Contudo, fatores como o rápido trânsito hídrico no TGI, a menor quantidade do co-transportador de sódio-glicose presente nos cavalos (BENDERS et al., 2005), a rápida administração da FE, e até mesmo a alimentação previa fornecida devem ser considerados (LOPES, 2015). Estudos recentes mostraram ser benéfica a adição de carboidratos longos como a dextrose ou a maltodextrina na FE administrada a baixo fluxo e por sonda nasoesofágica fina, pois mostraram-se eficientes em expandir a volemia e aumentar a glicemia sem provocar desequilíbrios ácido-base ou hidroeletrólíticos (FARIAS et al., 2011; PESSIN et al., 2013).

Os sais catárticos são substâncias que podem enriquecer os efeitos laxativos da FE, sendo bem tolerados pelos equinos. Ao se estudar os efeitos do fornecimento do sulfato de sódio ( $\text{Na}_2\text{SO}_4$ ) e do sulfato de magnésio ( $\text{MgSO}_4$ ), viu-se que ambos favoreceram a hidratação das fezes, mostrando-se mais eficiente o  $\text{Na}_2\text{SO}_4$  apesar de merecer ressalvas, pois seu uso predispõe a severos desequilíbrios eletrolíticos (LOPES et al., 2004). Já o  $\text{MgSO}_4$  pode ser usado em doses de até 1g/Kg sem que desencadeie sinais clínicos de desequilíbrios eletrolíticos em cavalos que não apresentem doenças renais graves (LOPES et al., 2004; AVANZA et al., 2009; LOPES, 2015). Outras alternativas de laxantes que podem ser associados a FE são o óleo mineral e o docusato de sódio, mas não devem ser administrados em consórcio (BROWN; HART, 2013).

#### **4.3.6 VOLUME E TAXA DE INFUSÃO**

A estimativa do volume de fluido a ser usado na FE é semelhante à fluidoterapia intravenosa (LOPES, 2015). Portanto, deve-se levar em consideração a necessidade basal de líquidos da espécie, o grau de desidratação apresentado pelo animal e acrescer o volume das perdas hídricas presentes no quadro em questão (FIELDING; MAGDESIAN, 2015). Mesmo assim, de acordo com a taxa de fornecimento escolhido, o paciente deve ser avaliado periodicamente para verificar a eficiência do tratamento ou readequá-lo se for necessário (LOPES et al., 2003; LOPES, 2015).

A FE pode ser administrada em *bolus* e de forma contínua. Seu uso em *bolus* ou em infusões rápidas pode ser feito utilizando um funil acoplado a uma sonda nasogástrica convencional para equinos (BROWN; HART, 2013); o fornecimento de volumes entre 8L a

10L a cada duas horas mostrou ser bem tolerado pelos animais, podendo ser empregada (MONREAL et al., 2010; BROWN; HART, 2013). A dose de 20ml/kg aplicada a cada 30 minutos também mostrou poucas complicações (ECKE et al., 1998). Sabe-se que as altas taxas de FE potencializam os efeitos sobre o conteúdo gastrointestinal, volume plasmático e a disponibilidade de eletrólitos, mas também favorece o aparecimento do desconforto abdominal (LOPES, 2015).

O uso da FE de forma contínua a 15ml/Kg/h, mesmo sendo considerada uma taxa de infusão relativamente alta, pôde ser usada nos equinos sem muitas rejeições (AVANZA et al., 2009; LOPES et al., 2006; LOPES, 2015). Mesmo assim, cavalos doentes podem não suportar infusões agressivas de fluidos inicialmente, mas passam a aceitar maiores volumes após as primeiras horas de tratamento pois a melhora clínica facilita o fluxo aboral de líquidos no TGI e se espera que a complacência gástrica e a ação do reflexo gastrocólico tenha aumentado neste período. Por isso, é indicado iniciar a FE com uma taxa mais baixa de administração, 5 a 10ml/Kg/h por exemplo, e, se necessário, aumentar gradualmente após as primeiras horas de administração (LOPES, 2015).

Conforme acontece com a fluidoterapia parenteral, é recomendado que a taxa de infusão seja reduzida paulatinamente ao invés de suspendê-la de forma abrupta. No entanto, essa interrupção gradual não parece ser tão importante na FE, porque o aumento hidroeletrólítico no TGI funciona como uma reserva que permite a absorção gradual após cessar a administração de fluidos. Assim, os efeitos observados com o término súbito da infusão intravenosa não se mostram significativos quando isso ocorre com a FE (LOPES et al., 2002; LOPES, 2015).

#### **4.3.7 TEMPERATURA DA SOLUÇÃO**

Ao se avaliar os efeitos da temperatura das soluções administradas entericamente, variando entre 5°C e 37°C, não se observou variações significativas na sua absorção ou no esvaziamento do estômago (SOSA LÉON et al., 1995). Na maioria dos casos, a FE pode ser realizada com as soluções em temperatura ambiente. Mas, quando se trata de pacientes que apresentam hipertermia, o fornecimento de fluidos com temperaturas mais baixas pode ser benéfico; da mesma forma, ao se aplicar fluidos na temperatura corporal normal da espécie, aproximadamente 38°C, em pacientes desnutridos ou hipotérmicos, espera-se obter melhores resultados clínicos (LOPES, 2015).

#### 4.4 COMPLICAÇÕES POSSÍVEIS E CONTRAINDICAÇÕES DA FE

As únicas contraindicações absolutas para a FE são os casos de obstrução completa do trato digestivo ou o desenvolvimento do íleo adinâmico, aos quais restam apenas as vias parenterais para fluidoterapia. Além disso, quando se constata decúbito permanente, severa hipovolemia, choque, distensão abdominal prévia ao tratamento, refluxo enterogástrico intenso e a intolerância a administração de soluções enterais, a FE não é recomendada (LOPES, 2015)

Apesar de toda a eficácia demonstrada, como em qualquer método de tratamento, algumas complicações podem acontecer durante a aplicação da FE, variando desde casos simples, como a irritação nasal pela sonda mantida por muito tempo ou traumas de faringe ou esôfago durante o seu posicionamento, até o desenvolvimento de cólicas e/ou rupturas no TGI. Por isso, deve-se ficar atento ao aparecimento dessas alterações para corrigi-las (LOPES, 2015).

Desconfortos abdominais leves têm sido relatados como a complicação mais comum da FE (HALLOWELL, 2008; MONREAL et al., 2010). No entanto, estes sinais não devem ser interpretados como uma intolerância aos fluidos enterais, pois, em casos como as compactações de cólon, o simples aumento da motilidade colônica em resposta ao enchimento gástrico pode trazer desconfortos ao paciente (FREEMAN et al., 1992; BROWN; HART, 2013).

Em tais casos, é indicado a administração de analgésicos de curta duração e que seja cessada momentaneamente a FE e recomeça-la após 30 minutos com a metade da taxa de infusão inicial (MONREAL et al., 2010; BROWN; HART, 2013; LOPES, 2015). Em quadros de desconforto persistente, deve-se averiguar a presença de dilatação no estômago e refluxo enterogástrico. A dor permanente após o esvaziamento do estomago indica que o incômodo não veio do seu enchimento, devendo se investigar a presença de alguma afecção que exija tratamento cirúrgico (LOPES, 1999; LOPES, 2015).

O uso indevido da FE pode ocasionar diversos distúrbios eletrolíticos. As soluções com osmolaridade muito baixa (água pura, por exemplo) são desaconselhadas, pois pode desencadear hiponatremia grave, podendo acontecer, como já relatado, edema cerebral, alterações no estado mental e convulsões em cavalo com doença renal (LOPES, 1999). Da mesma forma, alterações clínico-neurológicas decorrentes da hipernatremia e hiperclôremia após administração inadvertida de cloreto de sódio a 9% já foram descritas (LOPES, 2015).

A administração excessiva de sais cartáticos também pode trazer complicações por causa desbalanços eletrolíticos. Scarratt e Swecker (1999) relataram hipermagnesemia grave após fornecerem sulfato de magnésio ( $MgSO_4$ ) em doses elevadas (1,67 a 2g/kg) em soluções

hipertônicas a cavalos hígidos. Sabe-se que até mesmo a dose recomendada de  $MgSO_4$  quando aplicada em soluções hipertônicas pode aumentar as concentrações séricas de magnésio. Já o  $Na_2SO_4$  na dose de 1g/kg foi capaz de desencadear fasciculações musculares e desconforto abdominal devido a relevante hipocalcemia e ao aumento sérico do anion  $SO_4^{2-}$  (LOPES et al., 2004). Tais fatos, ressaltam a importância de se avaliar previamente o estado eletrolítico plasmático do paciente e estabelecer a FE conforme as suas necessidades.

O fornecimento das soluções enterais em excesso pode desencadear a hiperidratação do paciente, sendo esta uma das complicações prováveis da FE. Pôde-se observar após administração de grandes volumes de fluidos em um curto intervalo de tempo a redução da osmolaridade plasmática, poliúria e hipostenúria, mas sem apresentarem sinais clínicos graves de sobrecarga por fluidos (LOPES et al., 2002; AVANZA et al., 2009). Como os fluidos na FE são depositados na luz do TGI e sua absorção é reduzida em quadros instalados de hiperidratação, é menos provável que produzam deletérios tão significantes quanto a fluidoterapia intravenosa (LOPES, 2015).

Apesar de indesejável na maioria dos casos, a diarreia pode ser desencadeada após a FE (DABAREINER; WHITE, 1995; LOPES et al., 1999). Como a FE apresenta efeitos laxativos além de promover a hidratação da ingesta, muitas vezes é difícil determinar o volume exato de fluido necessário em casos de compactações, por exemplo, observando comumente ao fim do tratamento a presença de fezes amolecidas. É importante ressaltar que a diarreia geralmente se resolve dentro de 12 a 24 horas após cessar a FE e não está associada a outras complicações clínicas (BROWN; HART, 2013).

Uma das maiores preocupações na aplicação da FE é a ruptura do TGI, principalmente em cólicas compactativas, pois a motilidade colônica aumentada em resposta ao reflexo gastrocólico pode resultar em tensão excessiva nas paredes do ceco ou cólon já comprometidas pela doença primária. Mas, até o presente momento há poucos relatos de ruptura gastrointestinal em cavalos tratados com a Fluidoterapia Enteral (LOPES, 2015). Lopes (1999) relatou a ruptura de ceco em um cavalo diagnosticado previamente com compactação cecal tratado apenas com analgésico e FE. No entanto, ao tratar com soluções enterais um animal posteriormente diagnosticado com obstrução por enterólito no cólon transversal, apesar de não ter desobstruído o animal, a FE não levou a ruptura colônica. Além desses casos, a ruptura gástrica foi diagnosticada em 5% de 20 cavalos com compactação gástrica tratados com FE (VAINIO et al., 2011). Portanto, a administração de fluidos enterais em pacientes com intensas compactações no TGI, principalmente no estômago e no ceco, deve ser feita com cautela.

## **4.5 CONCLUSÃO**

Tendo em vista as características morfofisiológicas do trato digestivo dos equinos, como intenso trânsito e absorção de líquidos associada a alta incidência de afecções que demandam administração de grandes volumes de fluidos no tratamento espécie, a Fluidoterapia Enteral mostra-se como uma alternativa barata e fisiologicamente segura, possuindo poucas limitações para sua aplicação na medicina equina.

#### 4.6 REFERÊNCIAS

ALVES, G.E.S. et al. Fluidoterapia em Equinos. **Revista Brasileira de Medicina Equina**. v. 3, p. 14 – 24, mai, 2008.

AVANZA, M.F.B. et al. Hidratação enteral em equinos – solução eletrolítica associada ou não à glicose, à maltodextrina e ao sulfato de magnésio: resultados de laboratório. **Ciência Rural**. v.39, n.4, p.1126-1133, 2009.

BROWN, J.A.; HART, S.K. Enteral fluid therapy. In: SOUTHWOOD, L.L. **Practical Guide to Equine Colic**. Iowa: John Wiley & Sons, Inc., 2013. P 75-83.

CORLEY, K.T.T. Treating electrolyte abnormalities in colic patients. **Compendium of Continuing Education for the Practicing Veterinarian**, v.2, n.1, p.16-20, 2007.

CRUZ, A.M. et al. Effects of indwelling nasogastric intubation on gastric emptying of a liquid marker in horses. **American Journal of Veterinary Research**. v. 67, p. 1100–4, jul, 2006.

DYER, J. et al. Adaptive response of equine intestinal Na<sup>+</sup>/glucose co-transporter (SGLT1) to an increase in dietary soluble carbohydrate. **Pflügers Archiv European Journal of Physiology**. v. 458, p. 419–30, 2009.

ECKE, P.; HODGSON, D.R.; ROSE, R.J. Induced diarrhoea in horses. Part 2: Response to administration of an oral rehydration solution. **The Veterinary Journal**. v. 155, p. 161–70, mar, 1998.

FARIAS, S.K. et al. Hemogasometria e ânion gap em equinos tratados com soluções eletrolíticas enterais. **Ciência Rural**, v.41, n.9, p.1587-1592, abr, 2011. Disponível em: <[http://www.scielo.br/scielo.php?pid=S0103-84782011000900016&script=sci\\_arttext](http://www.scielo.br/scielo.php?pid=S0103-84782011000900016&script=sci_arttext)>. Acesso em:20 de agosto de 2018. doi: 10.1590/S0103-84782011000900016.

FARIAS, S. K. **Efeitos De Soluções Eletrolíticas Associadas Ou Não À Dextrose, Maltodextrina E Propionato De Cálcio Administradas Por Via Enteral Sobre Parâmetros**

**Clínicos E Laboratoriais De Equinos.** 2010. 70 f. Dissertação (Mestrado em Medicina Veterinária) - Universidade Federal de Viçosa, Viçosa.

FERREIRA, F.P.P. et al. Equine intracecal fluid therapy. **Arquivo Brasileiro de Medicina Veterinária e Zootecnia.** v. 18, p. 481–9, 2011.

FIELDING, C.L.; MAGDESIAN, K.G. **Equine Fluid Therapy.** 1. ed. Iowa: John Wiley & Sons, Inc, 2015.

FREEMAN, D. E.; FERRANTE, P. I.; PALMER, J. E. Comparison of the effects of antrectomy infusions of equal volumes of water, dioctyl sodium sulfocinate, and magnesium sulfate on fecal composition and output in clinically normal horses. **American Journal Veterinary Research.** v.53, n.8, p.1347-1353, ago, 1992.

HALLOWELL, G.D. Retrospective study assessing efficacy of treatment of large colonic impactions. **Equine Veterinary Journal.**v. 40, p. 411–413, jun, 2008.

HUNT, J.B. et al. Water and solute absorption from a new hypotonic oral rehydration solution: evaluation in human and animal perfusion models. **Journal of the British Society of Gastroenterology.** v.33, p.1652-1659, jun, 1992.

LESTER, G.D. et al. Systemic, renal, and colonic effects of intravenous and enteral rehydration in horses. **Journal of Veterinary Internal Medicine.** v. 27, p. 554–66, mai, 2013.

LINDEGAARD, C. et al. Nephrosplenic entrapment of the large colon in 142 horses (2000–2009): analysis of factors associated with decision of treatment and short-term survival. **Equine Veterinary Journal.** v. 43, p. 63–8, ago, 2011.

LOPES, M.A.F. **Efficiency and risks of enteral fluid therapy for horses with large intestine obstruction.** In: 11<sup>th</sup> Annual Research Symposium, Blacksburg, 1999, Virginia, USA. Proceedings. Virginia: Maryland Regional College of Veterinary Medicine, 1999 p. 14.

LOPES, M.A.F.; MOURA, G.S.; FILHO, J.D. **Treatment of large colon impaction with enteral fluid therapy.** In: Proceedings of the 45th Annual Meeting of the American Association of Equine Practitioners, 1999, Albuquerque New Mexico. Proceedings, 1999, p. 99–102.

LOPES, M.A.F. How to provide nutritional support via esophagostomy. **Proceedings American Association of Equine Practitioners.** 2001. v. 47, p. 252–6. site: <http://www.ivis.org/proceedings/AAEP/2001/91010100252.pdf>. Acessado em 20 de Agosto de 2018

LOPES, M.A.F. et al. Treatments to promote colonic hydration: enteral fluid therapy versus intravenous therapy e magnesium sulphate. **Equine Veterinary Journal.** v.34, p. 505-509, jul, 2002.

LOPES, M.A.F. et al. Enteral fluid therapy for horses. Compendium on Continuing Education for the Practising Veterinarian. **North American Edition.** v. 25, n.5, p. 390-397, mai, 2003.

LOPES, M.A.F. et al. Effects of enteral and intravenous fluid therapy, magnesium sulfate, and sodium sulfate on colonic contents and feces in horses. **American Journal of Veterinary Research.** v. 65, p.695–704, mai, 2004.

LOPES, M.A.F. et al. **Immediate post-operative enteral fluid therapy in horses submitted to intestinal surgery.** In: ACVS Veterinary Symposium, 2006, Washington, DC. Proceedings American College of Veterinary Surgeons. Washington, DC, 2006.

LOPES, M.A.F. Enteral Fluid Therapy. In: FIELDING, C.L., MAGDESIAN, K.G. **Equine Fluid Therapy.** Iowa: John Wiley & Sons, Inc, 2015. P 261-278.

MACFADDEN, B. J. **Fossil Horses: Systematics, Paleobiology, and Evolution of the Family Equidae.** Cambridge: Cambridge University Press, Inc. 1999. 263-293p.

MONREAL, L. et al. Electrolyte vs. glucose-electrolyte isotonic solutions for oral rehydration therapy in horses. **Equine Veterinary Journal Supplements.** v. 30, p. 425–9, jul, 1999.

MOREIRA, F. M. **Fluidoterapia Enteral Em Equinos**. 2011. 33 f. Monografia (Residência em Medicina Veterinária) – Universidade Federal de Minas Gerais, Belo Horizonte, 2011.

NISHINAKA, D.; KISHINO, F.; MATSUURA, A. Water and electrolyte absorption from hypotonic oral rehydration solution in rat small intestine and colon. **Pediatrics International**. v.46, p.315-321, jun, 2004.

NORMAN, T.E.; CHAFFIN, K.; SCHMITZ, D.G. Contrast enhancement for ultrasonographic evaluation of the equine small intestine. **Proceedings of the 56th Annual Convention of American Association of Equine Practitioners (AAEP)**. 2010 p. 248. Baltimore, Maryland, USA. Disponível em: <http://ivis.org/proceedings/aaep/2010/z9100110000248.pdf>. Acessado em 20 de Agosto de 2018

PESSIN, A.E., et al. Soluções eletrolíticas enterais hipotônicas em equinos: efeitos de fontes de energia sobre determinados indicadores do equilíbrio ácido base. **Ciência Rural, Santa Maria**, v.43, n.12, p.2240-2246, dez, 2013.

PRICE, E.O. Behavioral development in animals undergoing domestication. **Applied Animal Behaviour Science**. v. 65, p. 245–271, 1999.

RAUTANEN, T.; EL-RADHI, S.; VESIKARI, T. Clinical experience with a hypotonic oral rehydration solution in acute diarrhoea. **Acta Paediatrica**, v.82, p.52-4, jan, 1993.

RAUTANEN, T. et al. Randomised double blind trial of hypotonic oral rehydration solutions with and without citrate. **Archives of Disease in Childhood**. v.70, p.44-46, jan, 1994.

REED, M.S.; BAYLY, M.W.; SELTON, D.C. **Equine Internal Medicine**. 4. ed. Elsevier, 2018.

RIBEIRO FILHO, J. D. **Tratamento da compactação experimental do cólon maior de equinos com sene, fluidoterapia enteral e parenteral**. 2003. 130 f. Tese (Doutorado em Ciência Animal) – Escola de Veterinária, Universidade Federal de Minas Gerais, Belo Horizonte, MG.

RIBEIRO FILHO, J.D. et al. Hemogasometria em equinos com compactação experimental do cólon maior tratados com sene, fluidoterapia enteral e parenteral. **Ciência Rural**. v.37, n.3, p.755-61, jun, 2007.

RIBEIRO FILHO, J.D. et. al. Hidratação enteral em ruminantes e equídeos. Eficiência com menor custo. **Revista do Conselho Federal de Medicina Veterinária**. n.48, p.63-67, Jan, 2009.

SCARRATT, W.K.; SWECKER, W.S. Administration of therapeutic dosages of magnesium sulphate to clinically normal horses. **Proceedings of the 11th Annual Research Symposium**, Virginia-Maryland Regional College of Veterinary Medicine, Blacksburg, Virginia, 1999, p. 24.

SCHOTT II, H.C. Fluid Therapy: A Primer for Students, Technicians, and Veterinarians in Equine Practice. **Veterinary Clinics: Equine Practice**. v. 22, p. 1-14, abr, 2006a.

SCHOTT II, H.C. Equine Fluid therapy: problem set. **Veterinary Clinics: Equine Practice**. v. 22, p. 15-35, abr, 2006b.

SEAHORN, J.L.; SEAHORN, T.L. Fluid therapy in horses with gastrointestinal disease. **Veterinary Clinics: Equine Practice**. v. 19, p. 665-679, dez, 2003.

SOSA LEÓN, L.A. et al. The effects of tonicity, glucose concentration e temperature of an oral rehydration solution on its absorption and elimination. **Equine Veterinary Journal**. v.20, p.140-146, nov, 1995.

SOSA LEON, L.A.; HODGSON, D.R.; ROSE, R.J. Gastric emptying of oral rehydration solutions at rest and after exercise in horses. **Research in Veterinary Science**. v. 63, p. 183–7, 1997.

VAINIO, K.; SYKES, B.W.; BLIKSLAGER, A.T. Primary gastric impaction in horses: A retrospective study of 20 cases (2005–2008). **Equine Veterinary Education**. v. 23, p. 186–90, out, 2011.

WALLER, A.; LINDINGER, M.I. The effect of oral sodium acetate administration on plasma acetate concentration and acidbase state in horses. *Acta Veterinaria Scandinavica*. v. 49, p. 38, dez, 2007.

WRIGHT, E.M.; HIRAYAMA, B.A.; LOO, D.F. Active sugar transport in health and disease. *The Journal of Internal Medicine*. v. 261, p. 32–43, jan, 2007.

## **5 CONSIDERAÇÕES FINAIS**

A realização do Estágio Supervisionado Obrigatório é de singular importância na formação acadêmica do aluno, pois permite-lhe vislumbrar o mercado de trabalho e a vida profissional que o aguarda.

Sua execução numa instituição de outro estado permitiu-me vivenciar novas experiências profissionais e contestar os conhecimentos adquiridos ao longo da graduação com as situações encontradas. Além disso, foi possível estabelecer vínculos pessoais com os médicos veterinários e professores das áreas trabalhadas, permitindo a troca permanente de conhecimentos.