



UNIVERSIDADE FEDERAL RURAL DE PERNAMBUCO
DEPARTAMENTO DE MEDICINA VETERINÁRIA
CURSO DE MEDICINA VETERINÁRIA

RELATÓRIO DO ESTÁGIO SUPERVISIONADO OBRIGATÓRIO (ESO),
REALIZADO NA REGIÃO METROPOLITANA DE RECIFE-PE E NA
GRANDE ARACAJU-SE

ILIZAROV PARA TENTATIVA DE SALVAMENTO DE MEMBRO TORÁCICO EM
SPITZ ALEMÃO ANÃO POR NÃO UNIÃO ÓSSEA E QUEBRA DE IMPLANTE -
RELATO DE CASO

MAYARA NASCIMENTO DE OLIVEIRA

RECIFE, 2025



**UNIVERSIDADE FEDERAL RURAL DE PERNAMBUCO
DEPARTAMENTO DE MEDICINA VETERINÁRIA
CURSO DE MEDICINA VETERINÁRIA**

**RELATÓRIO DO ESTÁGIO SUPERVISIONADO OBRIGATÓRIO (ESO),
REALIZADO NA REGIÃO METROPOLITANA DE RECIFE-PE E NA
GRANDE ARACAJU-SE**

**ILIZAROV PARA TENTATIVA DE SALVAMENTO DE MEMBRO TORÁCICO EM
SPITZ ALEMÃO ANÃO POR NÃO UNIÃO ÓSSEA E QUEBRA DE IMPLANTE -
RELATO DE CASO**

**Relatório de Estágio Supervisionado
Obrigatório realizado como exigência parcial
para a obtenção do grau de Bacharela em
Medicina Veterinária, sob orientação da
Prof.^a Dr.^a Daniela Maria Bastos de Souza.**

MAYARA NASCIMENTO DE OLIVEIRA

RECIFE, 2025

Dados Internacionais de Catalogação na Publicação (CIP)
Sistema Integrado de Bibliotecas da UFRPE
Bibliotecária Suely Manzi – CRB/4 - 809

O48i Oliveira, Mayara Nascimento de
Ilizarov para tentativa de salvamento de membro torácico em
Spitz alemão anão por não união óssea e quebra de implante: relato
de caso: relatório de estágio supervisionado obrigatório (ESO),
realizado na região metropolitana de Recife-PE e na grande
Aracaju-SE / Mayara Nascimento de Oliveira. – 2025.
64 f.: il.

Orientadora: Daniela Maria Bastos de Souza.
Trabalho de Conclusão de Curso (Bacharelado em Medicina
Veterinária) – Universidade Federal Rural de Pernambuco,
Departamento de Medicina Veterinária, Recife, BR-PE, 2025.
Inclui bibliografia e apêndice(s).

1. Veterinária 2. Ortopedia veterinária 3. Cão - Cirurgia
I. Souza, Daniela Maria Bastos de, orient. II. Título

CDD 636.089



**UNIVERSIDADE FEDERAL RURAL DE PERNAMBUCO
DEPARTAMENTO DE MEDICINA VETERINÁRIA
CURSO DE MEDICINA VETERINÁRIA**

**RELATÓRIO DO ESTÁGIO SUPERVISIONADO OBRIGATÓRIO (ESO),
REALIZADO NA REGIÃO METROPOLITANA DE RECIFE-PE E NA
GRANDE ARACAJU-SE**

**ILIZAROV PARA TENTATIVA DE SALVAMENTO DE MEMBRO TORÁCICO EM
SPITZ ALEMÃO ANÃO POR NÃO UNIÃO ÓSSEA E QUEBRA DE IMPLANTE -
RELATO DE CASO**

Relatório elaborado por
MAYARA NASCIMENTO DE OLIVEIRA

Aprovado em __ / __ / ____

BANCA EXAMINADORA

Prof.^a Dr.^a Daniela Maria Bastos de Souza (Orientadora)
Departamento de Morfologia e Fisiologia Animal da UFRPE

M.V. Dr.^a Cibele Cavalcanti Souza de Melo Assis

M.V. João Victor Santos da Silva

AGRADECIMENTOS

Sou grata a Deus, por todas as bênçãos concedidas, e por ter me permitido chegar até aqui. Sem Ele, eu nada seria. Agradeço ao Arcanjo Miguel, e ao meu Anjo da Guarda.

Sou grata principalmente à minha mãe e à minha avó, por terem cuidado tão bem de mim, e sem elas seria impossível chegar aonde cheguei e ser quem sou. Obrigada por terem doado tanto. Agradeço a meu caçula, por todas as risadas compartilhadas, por ter dado suporte à sua maneira, por se importar. Você nem imagina o quanto eu amo você. Agradeço a meus padrinhos, que me proporcionaram uma segunda casa, que nunca mediram esforços para me ajudar quando mais precisei, mesmo quando não pedi. Sou grata a todos os meus familiares que se fizeram presentes e me deram suporte.

Agradeço a meu noivo, meu melhor amigo, meu porto seguro, meu maior incentivador, o melhor conselheiro, e com quem divido meus neurônios. Eu te amo infinitamente e para todo o sempre! E agradeço por ter me dado uma segunda família, que eu amo de todo coração (meus sogros, minha cunhada, e todas as criaturinhas que já passaram por nossa convivência e que ainda compartilham tantas alegrias). Agradeço a Sirlene, por sempre orar por mim, por me tranquilizar e por me ouvir. Sou grata a todos os mestres que já passaram por minha vida, essa vitória também é de vocês!

Agradeço a meus πvets, minha turma original, que mesmo com os acasos da vida, nunca deixarei de amar, especialmente Nati, Kyokay, Gabi e Henryque. E eu também sou grata ao guapetones, que me adotaram quando voltei do intercâmbio, perdida e receosa, e tornaram essa reta final leve, divertida e muito especial. Agradeço a Marcella, a quem considero uma irmã, e a Diego, pela amizade duradoura. Não poderia deixar de agradecer a Nay, que mesmo que não estejamos sempre juntas, está sempre em minha lembrança com muito carinho, e sei que esse amor é recíproco.

Agradeço a minha melhor amiga, que mesmo me distante, se eu precisar ela não hesitará em pegar o primeiro vôo para me encontrar e ajudar no que eu precisar.

Agradeço à Rafa, Rolim e João, por nos comunicarmos quase que exclusivamente por memes nas redes sociais cronicamente, esse contato foi o que não permitiu que eu enlouquecesse em vários momentos.

Sou grata a minha banca, pela competência e pelas correções.

Eu não tenho como mensurar a gratidão que eu tenho pela Dra. Cibele e por Cacau, que me acolheram de um jeito que ninguém mais faria, para além da academia e do mundo profissional, que eu considero amigas insubstituíveis. Obrigada por todo aprendizado, por compartilhar momentos especiais, por me inspirarem e por me impulsionarem. Graças a vocês, eu tive certeza que estava no lugar certo, e tive certeza de que serei feliz fazendo o que amo, zelando pela competência, pela ética e pelos meus pacientes.

Sou grata a todos com quem cruzei durante essa jornada, estagiários, médicos veterinários, prestadores de serviços, às clínicas que me deram oportunidade, todos foram essenciais. Agradeço especialmente a Dra. Patrícia, por quem em tão pouco tempo adquiri um carinho enorme, e que não largo mais.

Agradeço a Janeide, por ter sido uma vizinha prestativa, por ter estado presente, e pelos gestos de gentileza que fizeram toda a diferença.

Agradeço à Dr. Maurício, Dr. Anselmo e Dr. Edvaldo Lopes de Almeida, que foram minhas referências e me fizeram seguir esse sonho.

Não poderia deixar de agradecer à Allecia, Ayumi, Lara, Nina, Allegra, Chorão, Quico e Teca, que me ensinaram o amor incondicional e cumpriram sua missão na Terra.

Agradeço à meu avô, a quem gostaria de entregar um último abraço e agradecer por tudo.

Sou grata pelas vidinhas de Ayane, Doce de Leite, Malu, Pérola, Luna e Estella, e a todos os bichinhos que me foram e forem confiados, e que eu amei e amarei como se fossem meus. Sou grata ao Rattata, por todos os cafés fechados e bons momentos construídos. Agradeço à Babi Johari e a Cia, por me permitir fazer algo que amo e que me faz tão bem, e por me inspirar. Agradeço à Helô, Sophia e Breno, por serem minha família por um ano enquanto estivemos na França, e a Lavínia, Marcel e Janaina por terem me proporcionado um lar quando mais precisei.

Agradeço a Adriana por cuidar tão bem de nosso lar.

Sou grata a meu pai, pela dádiva da vida.

E agradeço à todos os meus professores orientadores: Grazielle Aleixo, José Vitor, Lúcio Esmeraldino, Erika Samico, Daniela Bastos, Edvaldo Lopes, obrigada por todos os ensinamentos!

Este é um agradecimento a todos que, de alguma forma, participaram da trajetória e da evolução da Mayara enquanto Médica Veterinária, sendo fundamental no meu processo de crescimento e amadurecimento no caminho da realização de um sonho antigo. A todos que me incentivam, que me inspiram, que me apoiam, que me mostraram que o amor pode ser vocação. Que com ações e palavras, demonstram, guiam e dão suporte, me assegurando que eu estou no lugar certo, no momento certo. Que seguram em minha mão e caminham ao meu lado até que eu sinta segurança para seguir meus próprios passos de forma independente.

Que me ensinam e que me permitem vivenciar todas as etapas, que nunca disseram que seria fácil, mas insistem que é possível e que me incentivam a continuar. Mas que também sabem repreender, me fazem praticar, repetir e recomeçar, me pressionaram porque acreditam em meu potencial e objetivam meu aperfeiçoamento.

Que está tudo bem chorar, que faz parte do amadurecimento, e que se permitir sentir não é uma falha.

É uma caminhada desafiadora, onde vivi e estou vivendo várias versões minhas, me apeguei e me desapeguei de partes, e nunca me senti tão inteira. E que esse seja só o início de minha jornada!

Que eu possa todos os dias progredir e me atualizar, almejando sempre ser uma versão melhor, por meus pacientes e por todos os que depositarem sua confiança em mim. E por todos que me acolheram, que me ensinaram, que me deram oportunidades, que investiram e que me impactaram de maneira tão construtiva, eu deixo minha mais sincera e eterna gratidão, e meu amor.

*“Ó Mestre, fazei que eu procure mais:
consolar, que ser consolado;
compreender, que ser compreendido;
amar, que ser amado.”*

Oração de São Francisco.

LISTA DE FIGURAS

FIGURA 1	Vivências do ESO: A. Auxiliando em procedimento cirúrgico cesariana; B. realizando profilaxia dentária.....	17
FIGURA 2	Neonato saudável após realizadas manobras de estímulo pós-cesariana.....	18
FIGURA 3	Anatomia do rádio e ulna do cão.....	34
FIGURA 4	Tipos de fraturas.....	35
FIGURA 5	Radiografias realizadas no MTD do paciente com auxílio de marcador radiográfico esférico, evidenciando o implante danificado e a expressiva escassez óssea: A. Projeção oblíqua (rotação externa), em incidência crânio-caudal (CC); B. Projeção oblíqua (rotação interna), em incidência CC; C. Projeção alinhada em incidência CC; e D. Projeção médio lateral (M LAT) direita.....	38
FIGURA 6	Procedimento cirúrgico para remoção do implante danificado e substituição por fixador externo de Ilizarov: A. Exposição do implante danificado para sua remoção; e B. Estabilização da fratura com auxílio de pinça de microfragmentos e implantação do fixador externo Ilizarov com uso de perfuratriz ortopédica.....	40
FIGURA 7	Radiografias realizadas no MTD do paciente com auxílio de marcador radiográfico esférico, 3 meses após procedimento cirúrgico: A. Projeção mediolateral, sendo possível visualizar na ponta da seta vermelha presença de estruturas ósseas; B. Projeção em incidência CC, evidenciando na ponta da seta vermelha a presença de discreto alongamento ósseo sugestivo de síntese óssea...	41
FIGURA 8	Pós-cirúrgico. A. Imagem do fixador de Ilizarov no pós cirúrgico imediato e B. Imagem do fixador de Ilizarov 2 meses após o procedimento cirúrgico.....	42

FIGURA 9

Radiografia do MTD, 10 dias após o último procedimento cirúrgico de remoção do fixador externo de Ilizarov. **A.** Projeção radiográfica crânio caudal, onde é possível observar a presença de placa e quatro parafusos, e **B.** Projeção radiográfica mediolateral.....

43

LISTA DE TABELAS

TABELA 1	Raças de cães atendidas e sua incidência.....	20
TABELA 2	Relação de procedimentos cirúrgicos acompanhados no período do ESO, na RMR.....	28
TABELA 3	Relação de procedimentos cirúrgicos acompanhados no período do ESO, na Grande Aracaju.....	28

LISTA DE GRÁFICOS

GRÁFICO 1	Classificação dos atendimentos na RMR por espécie e sexo.	18
GRÁFICO 2	Faixas etárias dos animais atendidos no período do ESO na RMR.....	19
GRÁFICO 3	Tipos de consultas acompanhadas no período do ESO na RMR.....	21
GRÁFICO 4	Principais alterações clínicas acompanhadas no período do ESO na RMR.....	22
GRÁFICO 5	Principais alterações ortopédicas acompanhadas no período do ESO na RMR.....	23
GRÁFICO 6	Principais alterações neurológicas acompanhadas no período do ESO na RMR.....	24
GRÁFICO 7	Principais afecções neurológicas e neuro-ortopédicas diagnosticadas no período do ESO na RMR.....	25
GRÁFICO 8	Principais afecções ortopédicas diagnosticadas no período do ESO na RMR.	26
GRÁFICO 9	Outras afecções diagnosticadas no período do ESO na RMR.	26
GRÁFICO 10	Relação de exames mais solicitados no período do ESO na RMR.	27

LISTA DE ABREVIATURAS E SIGLAS

ESO	Estágio Supervisionado Obrigatório
UFRPE	Universidade Federal Rural de Pernambuco
M.V.	Médico(a) Veterinário(a)
Prof.^a	Professora
Dr.^a	Doutora
RMR	Região Metropolitana de Recife
CFMV	Conselho Federal de Medicina Veterinária
SRD	Sem Raça Definida
PCB	Pêlo Curto Brasileiro
TC	Tomografia Computadorizada
MieloTC	Mielotomografia Computadorizada
USG	Ultrassonografia
PA	Pressão Arterial
ALT	Alanina Aminotransferase
FA	Fosfatase Alcalina
LCR	Líquido Cefalorraquidiano
PCR	Reação em Cadeia da Polimerase
AINES	Anti-inflamatórios Não Esteroides
UC-II	Colágeno do Tipo 2 Não Desnaturado
MTD	Membro Torácico Direito
LCP	Placa de Compressão Bloqueada
MPA	Medicação Pré-Anestésica
IM	Intramuscular
SC	Subcutâneo
EV	Endovenoso
RUM	Nervo Radial, Ulnar e Mediano

mcg	Micrograma
mg	Miligrama
kg	Quilograma
h	Hora
mL	Mililitro
mm	Milímetro
COX	Ciclooxigenase
SNC	Sistema Nervoso Central
GABA	Ácido gama-Aminobutírico
DNA	Ácido Desoxirribonucleico
NGF	Fator de Crescimento Nervoso
MAO	Monoamina oxidase
MOR	Receptor Mi-Opióide
NMDAR	Receptores de N-Metil-D-Aspartato

RESUMO

O Estágio Supervisionado Obrigatório (ESO) permite a vivência prática na Medicina Veterinária, em determinada subárea, sendo uma disciplina obrigatória do décimo primeiro período do curso de bacharelado em Medicina Veterinária da Universidade Federal Rural de Pernambuco (UFRPE). O ESO permite que o discente se torne capaz de exercer sua função, mediante aquisição do título de médico veterinário. Neste sentido, o presente relatório teve como objetivo principal demonstrar as principais atividades exercidas pela discente Mayara Nascimento de Oliveira na área de Clínica Cirúrgica Veterinária, no período de 14 de abril à 08 de julho de 2025, na Região Metropolitana da cidade de Recife - PE e na região da Grande Aracaju - SE. O ESO teve orientação da docente Dr.^a Daniela Maria Bastos de Souza, e supervisão da Médica Veterinária Dr.^a Cláudia Regina Bezerra de Assis e da Médica Veterinária Dr.^a Patrícia Oliveira Sobrinho Ribeiro, e como objetivo secundário, relatar sobre um caso de Ilizarov para tentativa de salvamento de membro torácico em spitz alemão anão por não união óssea e quebra de implante.

Palavras-chaves: ortopedia, vivência, cirurgia, canino.

ABSTRACT

The Mandatory Supervised Internship (ESO) provides practical experience in Veterinary Medicine in a specific subfield. It is a mandatory course in the eleventh semester of the Bachelor's degree in Veterinary Medicine at the Universidade Federal Rural de Pernambuco (UFRPE). The ESO enables students to become qualified to practice their profession, upon obtaining the title of veterinarian. Therefore, this report aimed to demonstrate the main activities performed by student Mayara Nascimento de Oliveira in the area of Veterinary Surgical Clinic, from April 14 to July 8, 2025, in the Região Metropolitana de Recife, Pernambuco, and in the Grande Aracaju, Sergipe. The ESO was supervised by Professor Dr. Daniela Maria Bastos de Souza and by the Veterinarians Dr. Cláudia Regina Bezerra de Assis and Dr. Patrícia Oliveira Sobrinho Ribeiro. The secondary objective was to report a case of Ilizarov surgery for attempted forelimb salvage in a Pomeranian due to bone nonunion and implant breakage.

Key words: orthopedics, experience, surgery, canine.

SUMÁRIO

CAPÍTULO I	13
1. INTRODUÇÃO.....	14
2. DESCRIÇÃO DO LOCAL DE ESTÁGIO.....	15
3. ATIVIDADES DESENVOLVIDAS.....	15
3.1 Casuística.....	18
3.2 Fármacos Utilizados na Rotina.....	29
4. DISCUSSÃO.....	30
5. CONSIDERAÇÕES FINAIS.....	31
CAPÍTULO II	32
1. RESUMO.....	33
2. INTRODUÇÃO.....	34
3. DESCRIÇÃO DO CASO.....	37
4. DISCUSSÃO.....	44
5. CONCLUSÃO.....	46
REFERÊNCIAS	47
APÊNDICES	52

CAPÍTULO I
RELATÓRIO DE ESTÁGIO SUPERVISIONADO OBRIGATÓRIO (ESO)

1. INTRODUÇÃO

Como pré-requisito para conclusão do curso de Bacharelado em Medicina Veterinária da Universidade Federal de Pernambuco (UFRPE), é realizada a disciplina de Estágio Supervisionado Obrigatório (ESO) no décimo primeiro período, após a conclusão de todas as outras disciplinas. O ESO tem como objetivo a vivência prática na subárea de escolha do discente, totalizando 420 horas. Ao final deste período, o discente elabora o relatório de estágio detalhando as atividades desenvolvidas e realiza a defesa perante uma banca examinadora.

De acordo com a Resolução do Conselho Federal de Medicina Veterinária (CFMV) nº 1.573/2023, estão entre as competências privativas ao médico veterinário: a prática de modalidades clínicas e cirúrgica em animais; a defesa sanitária animal; a direção relacionada aos aspectos técnicos e sanitários de estabelecimentos veterinários; a perícia veterinária; a inspeção e fiscalização dos produtos de origem animal; a supervisão e aplicação das tecnologias de reprodução animal, além da atuação em mais de 80 subáreas (BRASIL, Resolução nº 1573, 2023).

Dentro da área da cirurgia veterinária, é possível ainda dividir em subáreas de acordo com espécies e porte, além do tipo de cirurgia, como por exemplo: cirurgias de tecidos moles em pequenos animais, cirurgias ortopédicas de pequenos animais, cirurgias oncológicas e reconstrutivas, entre outras (BRASIL, Resolução nº 1573, 2023).

Deste modo, o presente relatório teve como principal objetivo descrever os acompanhamentos da rotina clínica e cirúrgica de pequenos animais da médica veterinária (M.V.) Dr.^a Cláudia Assis, no atendimento majoritariamente de enfermidades ortopédicas e neurológicas, e da M.V. Dr.^a Patrícia Sobrinho, em cirurgias gerais e ortopédicas de pequenos animais.

Este relatório de ESO foi elaborado pela discente Mayara Nascimento de Oliveira, sob orientação da Prof.^a Dr.^a Daniela Maria Bastos de Souza, e foi realizado no período de 14 de abril de 2025 a 08 de julho de 2025, cumprindo 8 horas diárias, de segunda à sexta-feira, totalizando 40 horas semanais.

2. DESCRIÇÃO DO LOCAL DE ESTÁGIO

A primeira metade do ESO, que ocorreu no período de 14 de abril de 2025 à 23 de maio de 2025, foi realizada em diferentes estabelecimentos veterinários distribuídos pela

Região Metropolitana de Recife (RMR), uma vez que a Dr.^a Cláudia Assis atua como médica veterinária volante, atendendo casos de enfermidades ortopédicas, neurológicas e neuro-ortopédicas em pequenos animais e realizando cirurgias ortopédicas, tanto de maneira particular, quanto em parceria com a NORVET, empresa da qual faz parte da equipe. Foram acompanhadas consultas e/ou cirurgias nos estabelecimentos veterinários: Bicho Mimado (Avenida Caxangá, nº 2020 - Cordeiro), Pet Filhos (Rua General Salgado, 431 - Boa Viagem), Villa Pet (Rua São Vicente, 213 - Tamarineira), Hospital VITA 24h - Caxangá (Rua Cláudio Brotherhood, 85 - Cordeiro), Hospital VITA 24h - Madalena (Rua Real da Torre, 868 - Madalena), Aldeia dos Pets (Rua Maria Amália, 123 - Macaxeira), ACLIVE Clínica Veterinária (Rua Gregório Júnior, 350 - Cordeiro), Planeta Pet (Rua Saturnino Meireles, 39 - Ipsep), Paulista Vet Center (Rua Demétrio de Souza, 1760 - Nobre, Paulista), Patudos - Medicina Animal Integrada (Avenida Coronel Frederico Lundgren, 559 - Jardim Atlântico, Olinda), Hospital Veterinário Pet Clínica 24 Horas Dra. Mirza Pessoa (Avenida Doutor Cláudio José Gueiros Leite, 1199 - Sala 7 - Janga, Paulista), Vila Pet - São Lourenço (Rua Joana Eliza da Silveira, 337 - Centro, São Lourenço da Mata), Clínica Escola Veterinária UNINASSAU (Rua Fernando Lopes, 712 - Graças), no Centro Veterinário Sobre Patas (Rua Agostinho Gonçalves Torreiro, 600 - Caxangá), no HS Hospital Veterinário (Rua Manoel Estevão da Costa, 50 - Iputinga), Clínica Veterinária Dr. Pet (Rua Coronel Urbano Ribeiro de Sena, 226 - Cajueiro) e atendimentos particulares/domiciliares. Apesar de estar sob supervisão da Dr.^a Cláudia Assis, foi possível acompanhar e auxiliar também cirurgias gerais com a Dr.^a Cibele Assis, e alguns procedimentos cirúrgicos ortopédicos e neuro-ortopédicos mais complexos foram realizados em conjunto com o Dr. Lucas Coelho.

O período final do ESO, que ocorreu de 02 de junho de 2025 à 08 de julho de 2025, foi realizado na Grande Aracaju, no estado de Sergipe, acompanhando a Dr.^a Patrícia Sobrinho em cirurgias gerais e ortopédicas de pequenos animais, na Parada Pet Clínica Veterinária (Rua José Adílson Andrade, 134 - Rosa Elze, São Cristóvão) e na Clínica Pôr do Sol (Rodovia dos naufragos, 75 B - Mosqueiro). Os procedimentos foram realizados tanto pela Dr.^a Patrícia Sobrinho, quanto também por outros profissionais que compunham a equipe das clínicas visitadas, como Dr. Carlos André Nascimento e Dr.^a Sônia Bianchi, sendo possível acompanhar e auxiliar os procedimentos na rotina cirúrgica, e realizar procedimentos mais simples sob supervisão.

3. ATIVIDADES DESENVOLVIDAS

Durante o ESO, a vivência clínica e cirúrgica permitiu desenvolver as seguintes atividades:

I. Acompanhamento de consultas e retornos: na primeira metade do ESO, os animais foram avaliados clinicamente, apesar das queixas de afecções ortopédicas e neurológicas, não subestimando o estado geral e a singularidade de cada paciente. Animais com indicação de procedimentos cirúrgicos foram encaminhados para realização de exames. Animais que precisavam do uso de medicamento contínuo foram acompanhados para avaliação da evolução, ponderando a necessidade de alteração ou não de protocolos e solicitação de exames. Durante as consultas, além da anamnese detalhada, resultados de exames disponíveis foram checados e registrados antes do exame físico. Em alguns casos, foi necessário acompanhamento do paciente por equipe multiprofissional, ou encaminhamento para profissional especializado adequado;

II. Auxílio no exame físico: foi dado suporte aos médicos veterinários com pacientes que necessitavam de contenção, no uso de ferramentas específicas (lanterna, martelos neurológicos, pinças para avaliação da sensibilidade cutânea e reflexo trunci cutâneo, swab para avaliação dos nervos cranianos), na avaliação de parâmetros vitais clínicos (avaliação das mucosas, aferição de temperatura, ausculta cardíaca e pulmonar), sempre sob supervisão;

III. Auxílio na coleta de material biológico: realização de coletas de sangue para exames complementares, citologias e amostras para avaliação histopatológica;

IV. Auxílio em exames de imagem: posicionamento e contenção em exames como ultrassonografia (por vezes, sendo realizado cistocentese) e radiografias;

V. Limpeza e curativos: em diversos momentos foram atendidos animais com lesões decorrentes de traumas, comorbidades dermatológicas, ou mesmo com necessidade de avaliação da ferida cirúrgica após procedimento. Nestas situações, os pacientes eram submetidos à limpeza das regiões afetadas, realizando quando necessário o desbridamento de feridas, fricção para remoção de biofilme e debris com auxílio de gaze e clorexidina degermante, polihexametileno de guanidina e/ou soro fisiológico, e drenagem de abscessos e seromas, verificando-se, quando o caso, a necessidade de reabordagem da dermorrafia. Entre os materiais utilizados destacam-se gaze estéril, clorexidina a 2%, cloreto de sódio a 0,9%, ataduras, bandagem elástica auto adesiva, esparadrapos e medicamentos específicos. Essas intervenções eram sempre realizadas após a contenção e/ou sedação dos animais;

VI. Aplicação de medicamentos: aplicação de medicamentos de forma tópica, oral, injetável fez parte da rotina durante todo o período do ESO;

VII. Auxílio em procedimentos cirúrgicos: durante o ESO, ao acompanhar procedimentos cirúrgicos, foi possível realizar inserção de acessos venosos periféricos, tricotomia da área cirúrgica, instrumentação cirúrgica, auxiliar cirurgião veterinário durante as cirurgias (Figura 1 - A), realizar procedimentos e cirurgias mais simples sob supervisão (Figura 1 - B), auxiliar neonatos após cesariana com manobras para estímulos da respiração e avaliação clínica (Figura 2) e realizar suturas;

VIII. Limpeza e esterilização de materiais: como parte da rotina, após cada cirurgia era realizada higienização adequada do instrumental utilizado em cada procedimento por meio de lavagens para remoção de sujidades, utilização de detergente enzimático, secagem e embalagem em papel grau cirúrgico para esterilização em autoclave a 121°C por 20 minutos;

IX. Registros de consultas e discussão de casos: durante as consultas, foram registrados os atendimentos, destacando-se: dados do tutor, dados dos pacientes, local de atendimento, anamnese, exame físico, exames complementares, encaminhamentos e prescrições. Após as consultas, tanto presencialmente quanto através de grupo em redes sociais, a discussão de casos foi estimulada entre profissionais da equipe e estagiários.

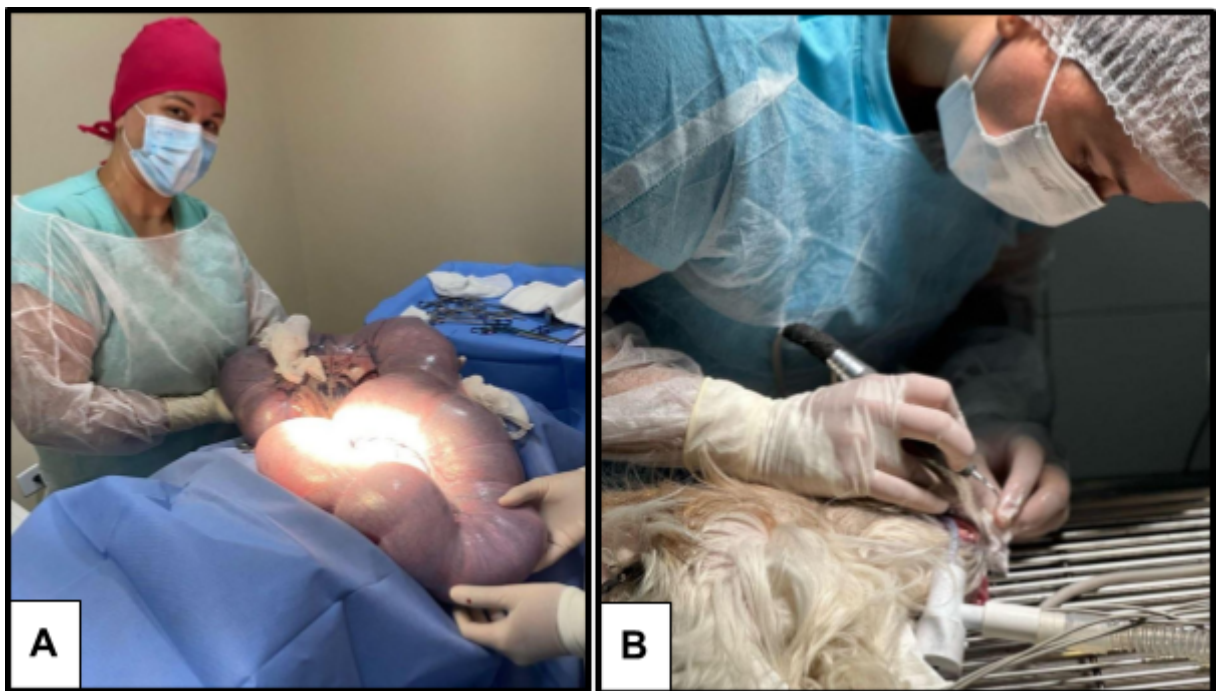


Figura 1: Vivências do ESO: **A.** Auxiliando em procedimento cirúrgico cesariana; **B.** realizando profilaxia dentária.

Fonte: Arquivo pessoal (2025).

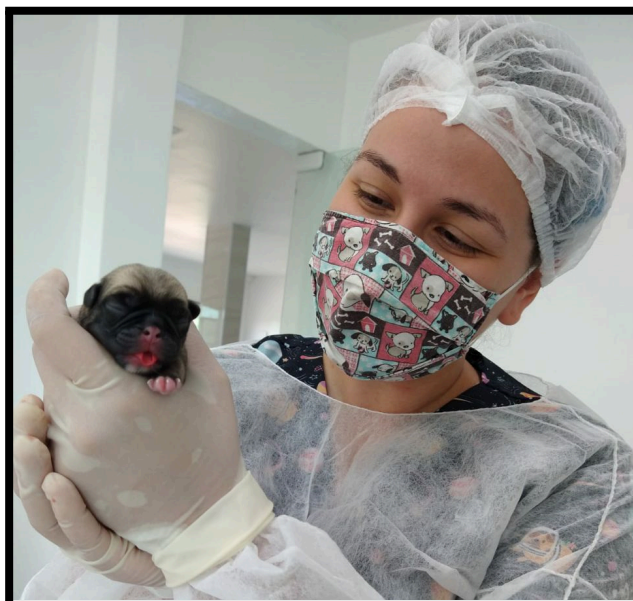


Figura 2: Neonato saudável após realizadas manobras de estímulo pós-cesariana.

Fonte: Arquivo pessoal (2025).

3.1 Casuística

Foram acompanhados 84 atendimentos veterinários durante o período de 14 de abril de 2025 à 23 de maio de 2025, na RMR, sendo 45 consultas ortopédicas, 27 consultas neurológicas, 7 consultas clínicas, 4 consultas neuro-ortopédicas e 1 encaminhamento clínico-cirúrgico de emergência. Deste atendimentos, 9 foram encaminhados para procedimentos cirúrgicos.

Classificação por Espécie e Sexo

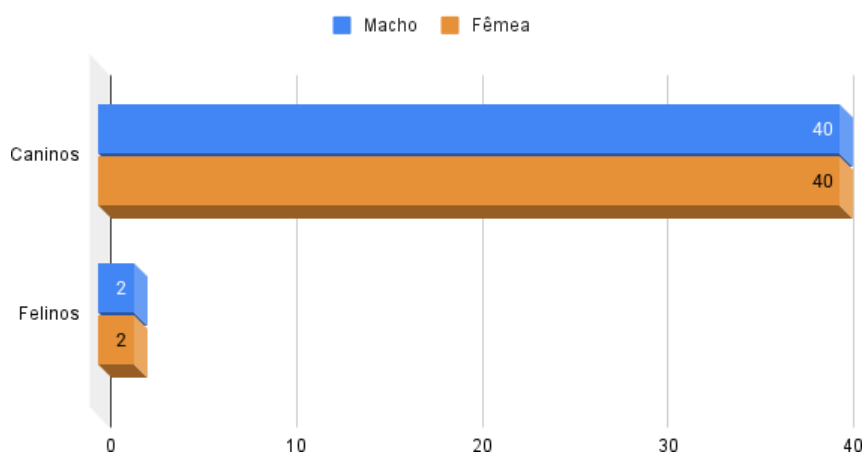


Gráfico 1: Relação dos atendimentos na RMR separados por espécie e sexo.

Fonte: Autoria própria (2025).

O Gráfico 1 ilustra a quantidade de animais atendidos, sendo divididos por espécie e sexo, enquanto no Gráfico 2 classifica estes animais por faixas etárias. Dentre os animais acompanhados, a maior incidência foi de caninos (aproximadamente 90,9% das espécies atendidas), num total de 80 animais.

O maior percentual de atendimentos em relação à idade, como ilustrado no Gráfico 2, foi de animais acima de sete anos de idade, seguido de adultos entre dois a sete anos. Houve, ainda, casos em que não foi possível definir a idade do animal, devidos os animais serem adotados e/ou resgatados.

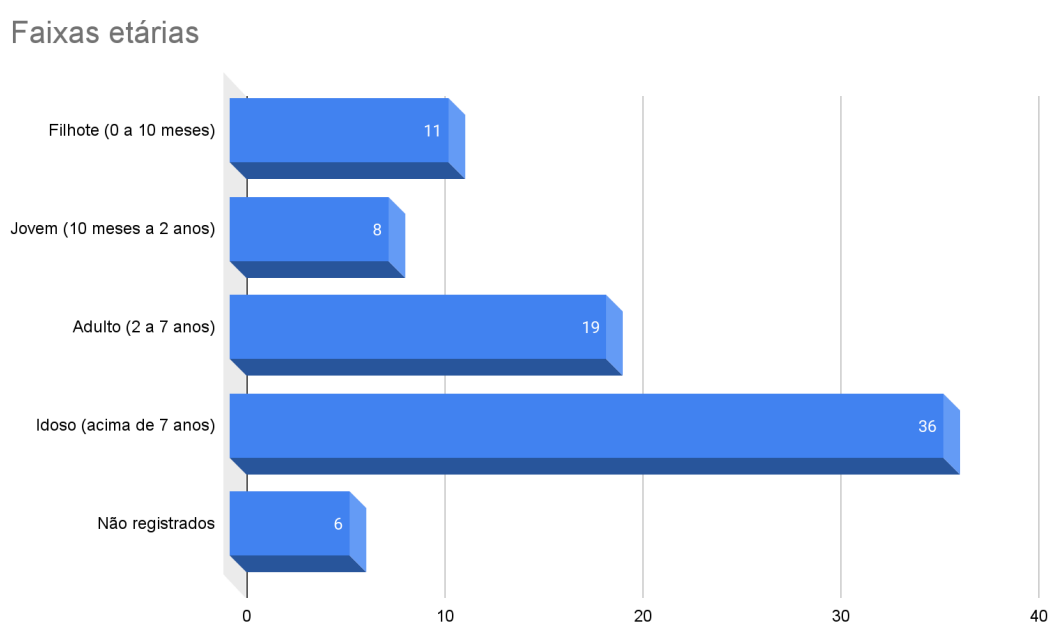


Gráfico 2: Faixas etárias dos animais atendidos no período do ESO na RMR.

Fonte: Autoria própria (2025).

As raças de cães, apresentadas na Tabela 1, estão organizadas por incidência. Cães Sem Raça Definida (SRD) foram os mais frequentes, sendo 15 animais atendidos, seguidos por cães das raças Pinscher (10 atendimentos) e Spitz Alemão (8 atendimentos). No total, foram registradas no período do ESO na RMR 24 raças distintas de cães. Em relação aos felinos, todos os animais atendidos são de raça indefinida, definidos como Pêlo Curto Brasileiro (PCB).

Tabela 1: Raças de cães atendidas durante o ESO na RMR e sua incidência.

RAÇAS	FÊMEAS	MACHOS	TOTAL POR RAÇA
SRD (Sem Raça Definida)	7	8	15
Pinscher	2	9	11
Spitz Alemão	5	3	8
Shih-Tzu	1	4	5
Golden Retriever	3	1	4
Poodle	1	3	4
Chihuahua	2	1	3
Husky Siberiano	1	2	3
Lhasa Apso	2	1	3
Pug	2	1	3
Boxer	2	0	2
Dachshund	2	0	2
Labrador	1	1	2
Maltês	1	1	2
Pastor Alemão	2	0	2
Pequeno Lebre Italiano	2	0	2
Schnauzer	1	1	2
Yorkshire Terrier	0	1	2
Border Collie	1	0	1
Buldogue Francês	0	1	1
Buldogue Inglês	0	1	1
Chow Chow	1	0	1
Pitbull	1	0	1
Poodle Gigante	0	1	1
TOTAL	40	40	80

Fonte: Autoria própria (2025).

Quanto aos tipos de atendimentos, o Gráfico 3 indica que a maior casuística foi de consultas ortopédicas, seguidas de consultas neurológicas, clínicas e neuro-ortopédicas, respectivamente.

Por acompanhar uma médica veterinária volante, cujo foco dos atendimentos eram na especialidade de ortopedia e neurologia, a casuística destes tipos de atendimentos foram

predominantes. Apesar disso, foi possível acompanhar outros tipos de atendimentos durante a rotina, onde outros profissionais proporcionaram a oportunidade da vivência clínica geral, clínica cirúrgica, especialidades e de auxiliar cirurgias. Houveram também situações onde o animal apresentava mais de um problema, necessitando de abordagem multiprofissional.

Tipos de Consulta

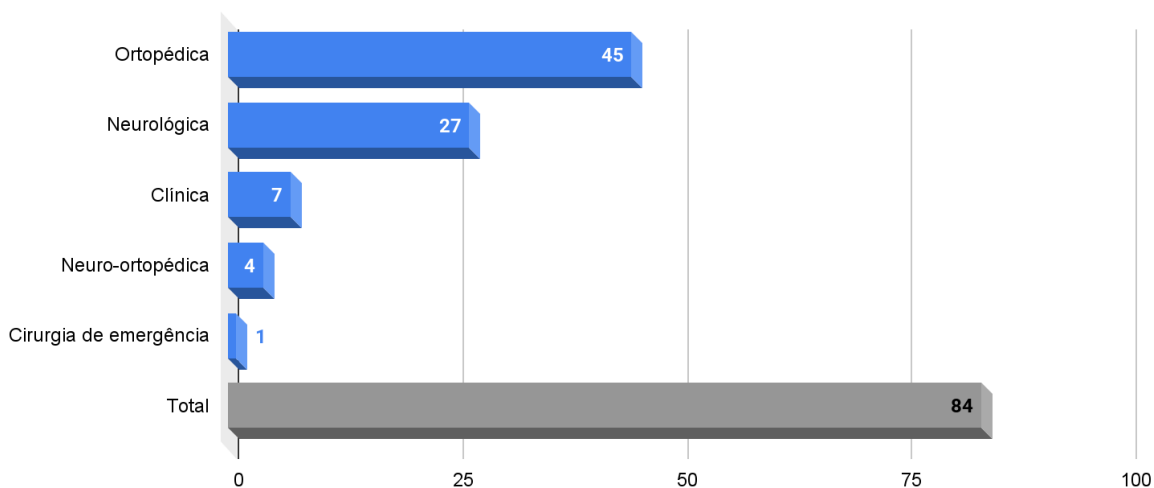


Gráfico 3: Tipos de consultas acompanhadas no período do ESO na RMR.

Fonte: Autoria própria (2025).

As principais alterações foram separadas por categorias nos Gráficos 4, 5 e 6, assim como suspeitas diagnósticas, nos Gráficos 7, 8 e 9.

Apesar do menor número de consultas clínicas acompanhadas, foi possível fazer um levantamento de afecções clínicas não específicas (como apresentadas no Gráfico 4), a partir de anamnese minuciosa, não resumindo a consulta a apenas um sistema e priorizando a saúde e o bem-estar do paciente, encaminhando-o para atendimentos especializados quando necessário.

Dentre as afecções ortopédicas (Gráfico 5), a principal foi dor articular, sendo a queixa mais relatada pelos tutores a claudicação. Em muitos casos, no exame físico eram evidenciadas alterações não relacionadas à queixa principal, mas ainda sim importantes, como hiperfrouxidão ligamentar, luxações de patela de graus mais leves e incongruência articular. Estas, se não tomadas as precauções devidas, podem se transformar em problemas mais sérios com a progressão do tempo.

Alterações Clínicas

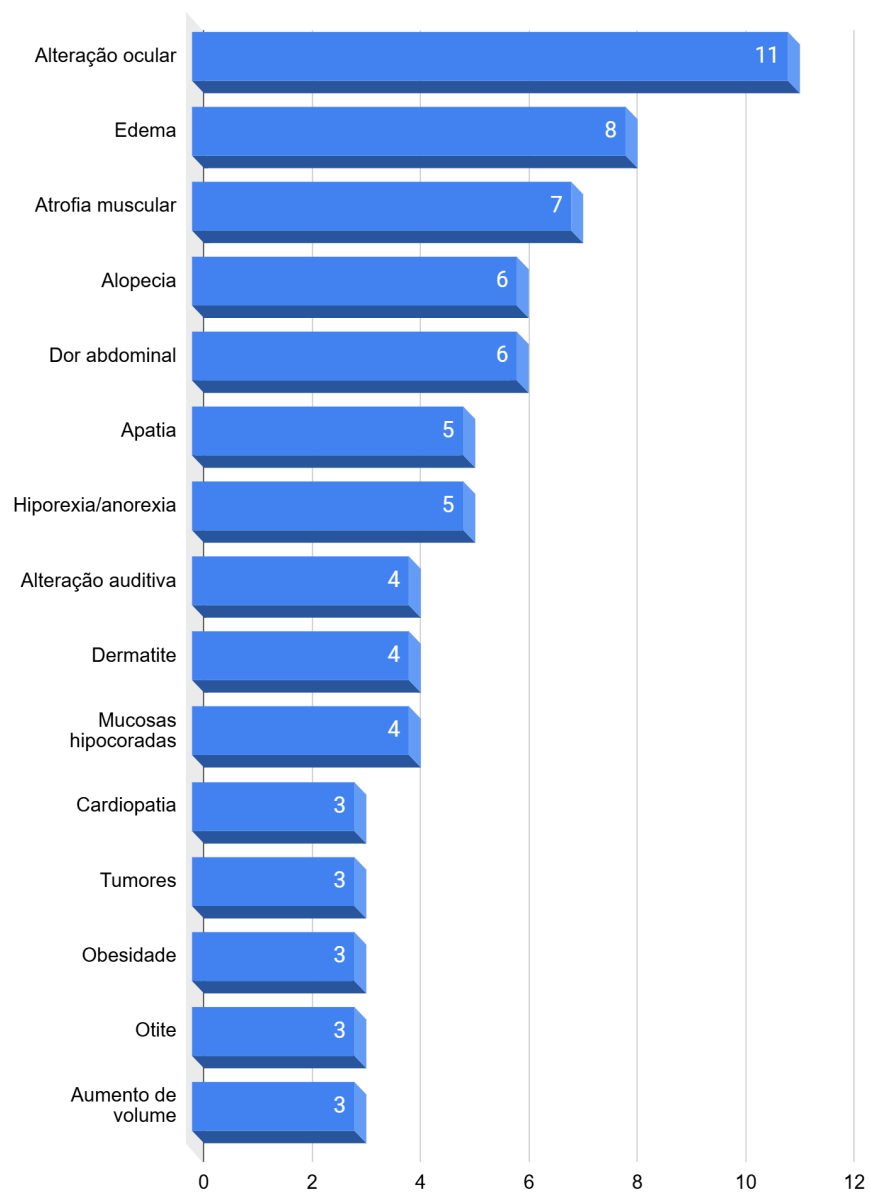


Gráfico 4: Principais alterações clínicas acompanhadas no período do ESO na RMR.

Fonte: Autoria própria (2025).

Um grande número de sinais clínicos neurológicos pôde ser listado, dentre as quais alterações nos pares de nervos cranianos, avaliadas a partir de testes específicos, foram as mais presentes. Dor a palpação da coluna vertebral e convulsões também ocuparam o topo de sinais clínicos, sendo o primeiro avaliado por meio de exame físico durante a consulta, e o segundo relatado pelos responsáveis, que eram instruídos a gravar em vídeo os episódios para que fosse possível confirmar e classificar o tipo de convulsão.

Alterações Ortopédicas

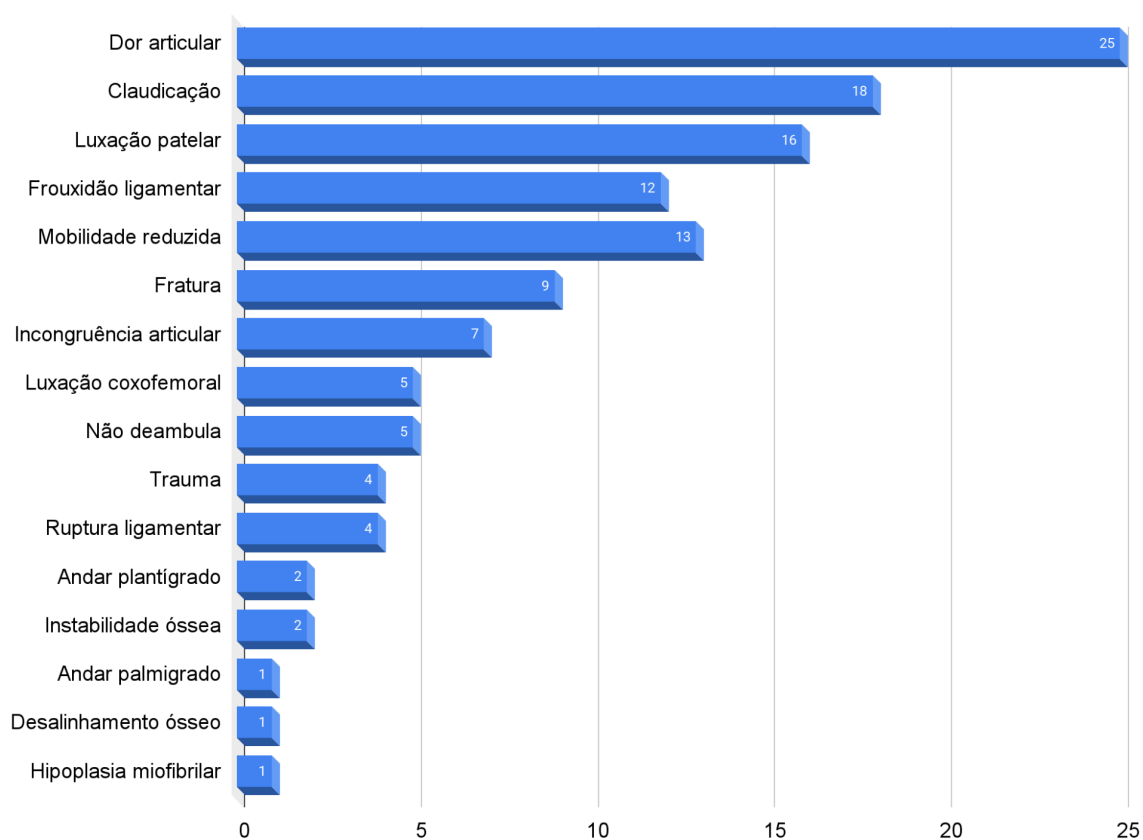


Gráfico 5: Principais alterações ortopédicas acompanhadas no período do ESO na RMR.

Fonte: Autoria própria (2025).

As afecções neuro-ortopédicas de maior incidência foram as mielopatias, diagnosticadas após realização de mielotomografia computadorizada (MieloTC). As afecções neurológicas mais frequentes foram as encefalopatias, sendo as encefalites de causa infecciosa (cinomose e erlichiose) e as por toxemia (encefalopatias hepáticas) as mais diagnosticadas.

Com relação às afecções ortopédicas, as luxações lideraram o ranking, seguidas de fraturas e doenças articulares degenerativas. Dentre as afecções clínicas mais notáveis, foram citadas a obesidade e dermatites, seguidas de cinomose e abscessos.

Alterações Neurológicas

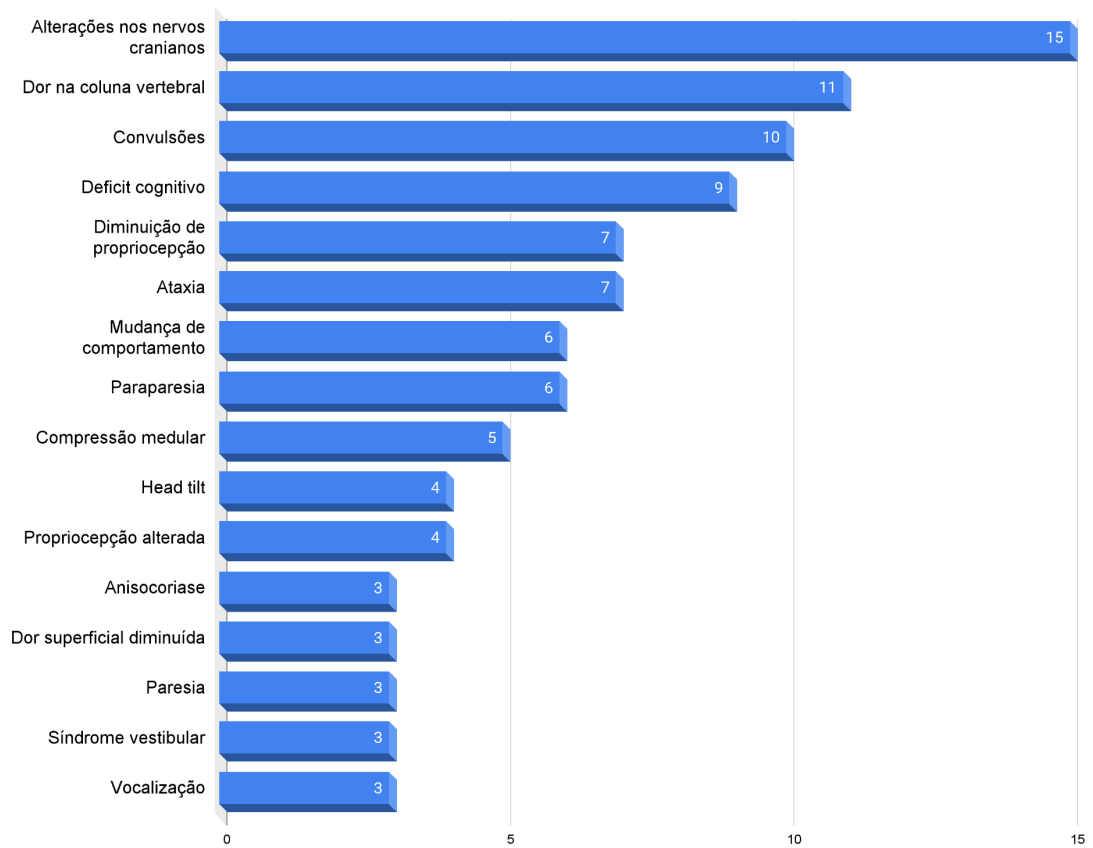


Gráfico 6: Principais alterações neurológicas acompanhadas no período do ESO na RMR.

Fonte: Autoria própria (2025).

Afeções Neurológicas/Neuro-ortopédicas

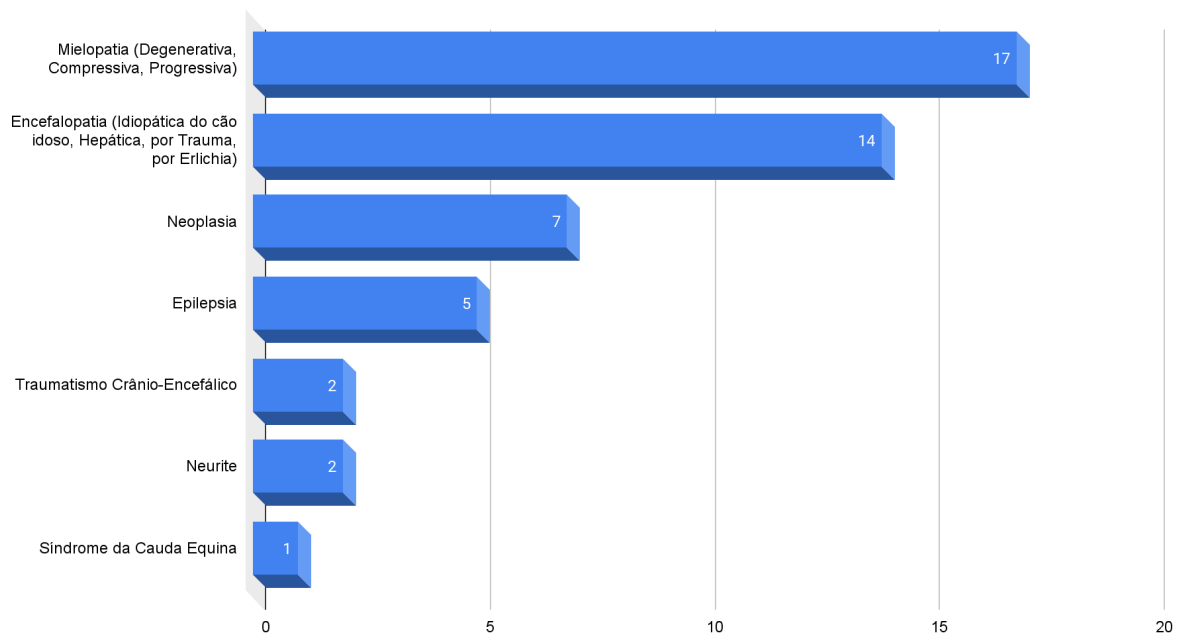


Gráfico 7: Principais afeções neurológicas e neuro-ortopédicas diagnosticadas no período do ESO na RMR.
Fonte: Autoria própria (2025).

Afecções Ortopédicas

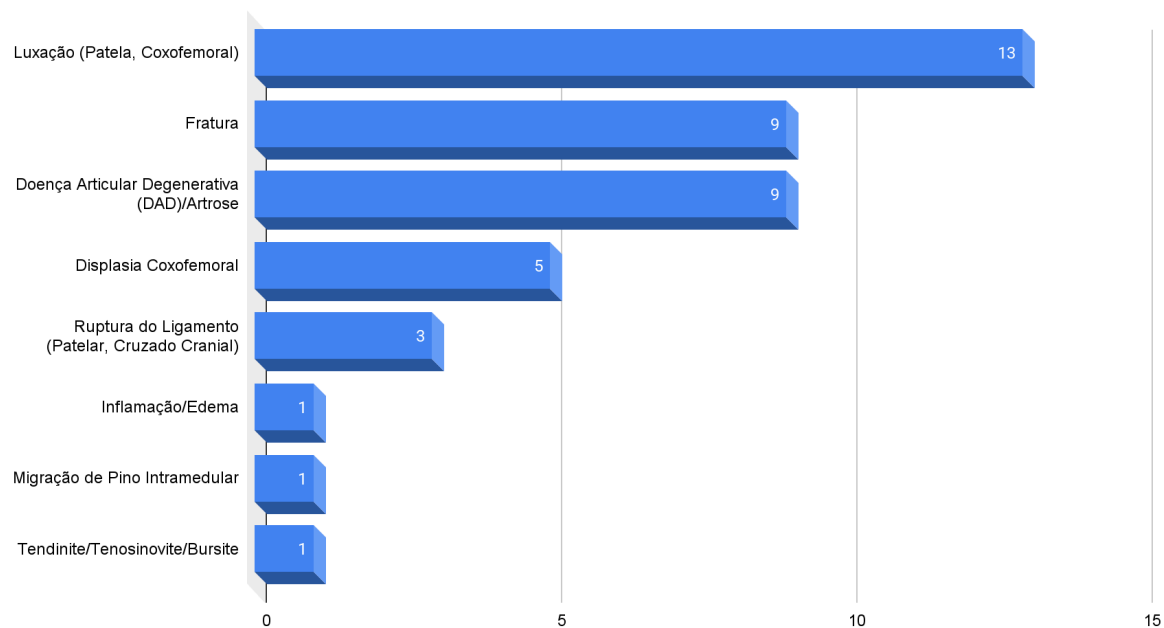


Gráfico 8: Principais afecções ortopédicas diagnosticadas no período do ESO na RMR.

Fonte: Autoria própria (2025).

Afecções clínicas

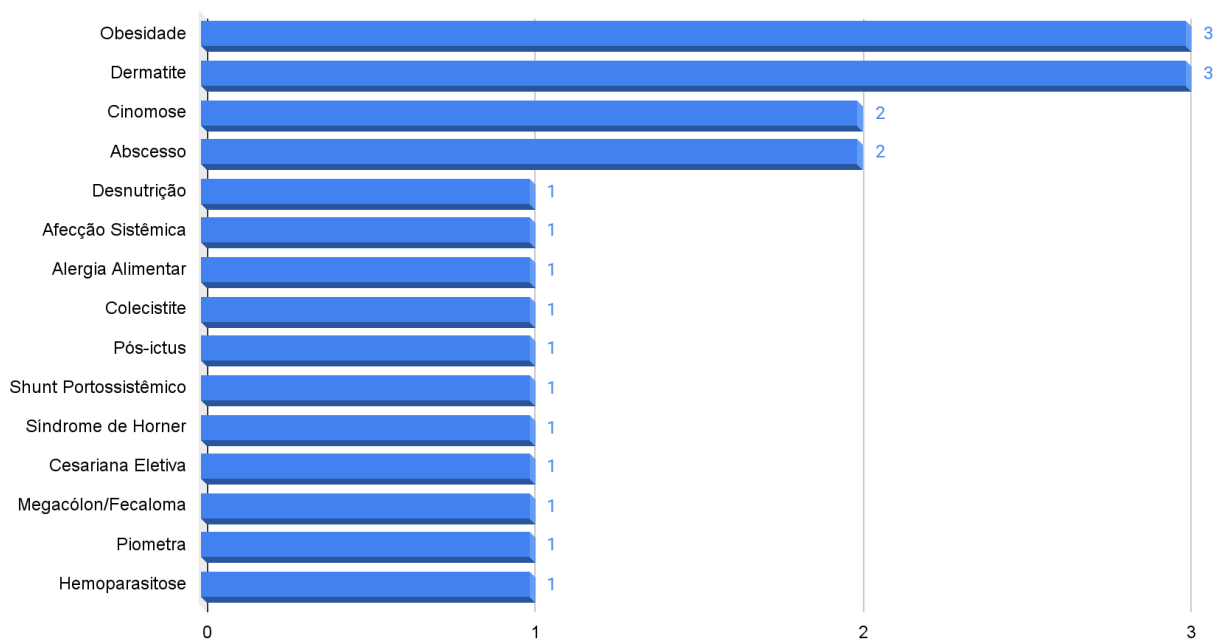


Gráfico 9: Outras afecções diagnosticadas no período do ESO na RMR.

Fonte: Autoria própria (2025).

No Gráfico 10 consta a relação dos exames de rotina que foram solicitados, além de exames de avaliação pré-cirúrgica: hemograma (com e sem pesquisa de hematozoários), bioquímicos básicos para avaliação de funções renal e hepática (dosagens séricas de alanina aminotransferase (ALT), fosfatase alcalina (FA), ureia, creatinina), ecocardiograma e eletrocardiograma, sendo esses exames necessários para realização de tomografia computadorizada (TC) e mielotomografia computadorizada (MieloTC), por serem exames realizados sob anestesia geral. Em algumas ocasiões, era solicitada a coleta de líquido cefalorraquidiano (LCR) para análise em microscopia direta e exame de cultura, no momento da realização de TC e MieloTC.

Outros exames também foram solicitados, em menor frequência, como dosagens séricas de fósforo, cálcio, sódio, potássio, glicose, gama glutamil transferase (GGT), ultrassonografias (USG), aferição de pressão arterial (PA) em pacientes mais idosos e/ou com suspeita de aumento de pressão intracraniana, teste rápido SNAP 4DX plus no auxílio diagnóstico de erliquiose, anaplasmosse, Doença de Lyme ou dirofilariose, e teste molecular de Reação em Cadeia da Polimerase (PCR) para diagnóstico de cinomose e erliquiose.

Exames Mais Pedidos

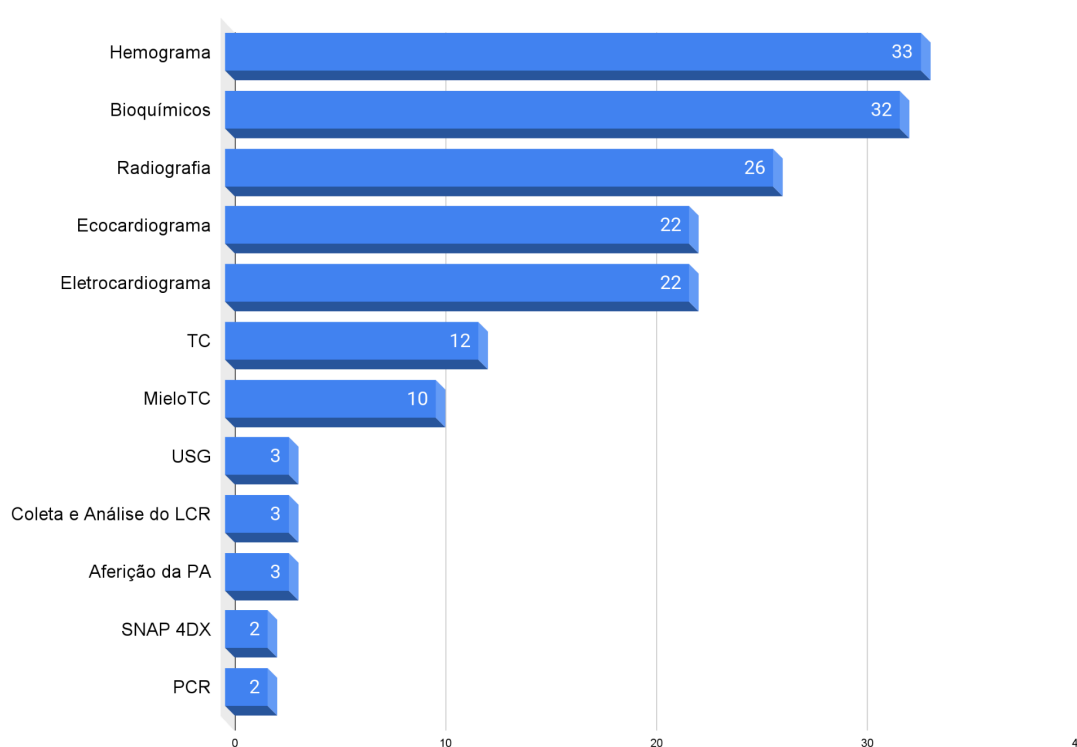


Gráfico 10: Relação de exames mais solicitados no período do ESO na RMR.
Fonte: Autoria própria (2025).

Os procedimentos cirúrgicos acompanhados na RMR estão descritos na Tabela 2. Neste período, foram submetidos a cirurgias 7 caninos e 2 felinos, num total de 9 procedimentos acompanhados.

Tabela 2: Relação de procedimentos cirúrgicos acompanhados no período do ESO, na RMR.

Procedimentos Cirúrgicos (RMR)	Espécie	Sexo	Quantidade
Remoção de fecaloma por laparotomia exploratória	Felino	Macho	1
Osteossíntese de rádio e ulna	Canino	Macho	1
Osteossíntese de fêmur	Canino	Macho	1
Colocefalectomia	Canino	Fêmea	1
Piometra	Canino	Fêmea	1
Ovariosalpingohisterectomia	Felino	Fêmea	1
Cesariana	Canino	Fêmea	1
Nodulectomia	Canino	Fêmea	1
Exereses de lipomas	Canino	Fêmea	1
Total de animais			9

Fonte: Arquivo pessoal (2025).

A segunda metade do ESO compreendeu o período de 02 de junho de 2025 à 08 de julho de 2025, onde foram acompanhados procedimentos cirúrgicos na Grande Aracaju.

Tabela 3: Relação de procedimentos cirúrgicos acompanhados no período do ESO na Grande Aracaju.

Procedimentos Cirúrgicos (Grande Aracaju)	Espécie	Sexo	Quantidade
Cistotomia	Felino	Macho	1
Drenagem de abscesso (região de face)	Felino	Macho	1
Remoção de Fecaloma	Felino	Macho	1
Colopexia	Felino	Fêmea	1
Laparotomia exploratória	Canino	Fêmea	1
Mastectomia	Canino	Fêmea	4
	Felino	Fêmea	2
Amputação	Canino	Macho	2
Estabilização de disjunção sacroilíaca	Felino	Macho	1
Osteossíntese de rádio/ulna	Canino	Fêmea	1
Ovariohisterectomia	Canino	Fêmea	8
	Felino	Fêmea	69
Orquiectomia	Canino	Macho	13
	Felino	Macho	29
	Felino	Fêmea	4
Tartarectomia (com ou sem extração)		Macho	3
	Canino	Fêmea	5
		Macho	2
Total de animais			148

Fonte: Arquivo pessoal (2025).

A maior parte dos procedimentos foi composta por orquiectomias e ovariectomias (realizados principalmente como ferramenta de controle populacional), e procedimentos odontológicos, como expostos na Tabela 3. Foram atendidos 148 animais, sendo realizados 119 procedimentos de castração, sendo 98 felinos e 21 caninos, seguidos de 14 procedimentos odontológicos. Apenas quatro procedimentos ortopédicos foram acompanhados neste período, sendo duas amputações de membro torácico esquerdo em caninos, uma osteossíntese de rádio e ulna e uma estabilização de disjunção sacroilíaca bilateral em felino.

3.2 Fármacos mais utilizados na rotina

Como parte do aprendizado da vivência médica veterinária, foram registrados os principais fármacos utilizados na rotina, tanto na clínica médica (com ênfase nas especialidades ortopedia e neurologia veterinárias) quanto aqueles envolvidos nos procedimentos cirúrgicos, sendo organizados de acordo com o local do ESO nos Quadros 1 e 2 em anexo.

Além da utilização dos fármacos citados, eram também receitados nutracêuticos e suplementos no auxílio terapêutico (Quadro 3), a fim de se obter melhores resultados no tratamento e no suporte à saúde dos pacientes atendidos na RMR.

4. DISCUSSÃO

Diversos tipos de enfermidades estiveram presentes nos atendimentos realizados no período do ESO, tanto na primeira parte na RMR quanto na segunda parte, em Aracaju. Apesar da maior casuística ser de casos ortopédicos e neurológicos na RMR, foi possível também desenvolver o raciocínio clínico voltado à afecções que não se enquadraram nestes nichos, ou que também se fizeram presentes mesmo quando a queixa primária não as envolviam diretamente. Além disso, foi possível acompanhar outros tipos de atendimentos, cirurgias e especialidades, enriquecendo a vivência clínica. A abordagem multiprofissional se mostrou crucial na busca pela melhora da saúde do paciente, ressaltando a importância do olhar clínico criterioso, da especialização profissional e do encaminhamento para proporcionar o melhor tratamento, avaliando o paciente como um todo e não apenas como um sistema.

A maior incidência dentre as espécies atendidas foi de cães, e algumas hipóteses podem ser levantadas sobre este dado, mesmo que tenha sido um recorte de atendimentos em

um período tão curto: segundo a Associação Brasileira da Indústria de Produtos para Animais de Estimação (Abinpet), em 2024 estimou-se que a população de animais de companhia ultrapassara os 150 milhões no Brasil, com os cães ocupando o primeiro lugar (cerca de 60 milhões de animais), seguidos de aves (cerca de 40 milhões), e gatos (cerca de 30 milhões) (SENADO FEDERAL, 2024). Em relação ao comportamento, os sinais de desconforto em felinos geralmente são mais sutis e menos perceptíveis que nos cães, sendo um fator determinante na percepção dos responsáveis para encaminhar ao atendimento médico (STEAGALL; MONTEIRO, 2017).

De acordo com os diagnósticos, diferentes abordagens terapêuticas foram direcionadas, de procedimentos cirúrgicos a tratamentos conservadores como encaminhamento para fisioterapia, uso de fármacos, mudança no estilo de vida e alterações da dieta. O diagnóstico terapêutico também foi empregado em situações em que não foi possível realizar todos os exames necessários e/ou se chegar a um diagnóstico definitivo.

Voltando o foco para as afecções ortopédicas, a utilização de antiinflamatórios não-esteróides (AINES) é o padrão-ouro atualmente no tratamento de doenças osteoarticulares de pequenos animais. Porém, a sua utilização requer cuidados, uma vez que a utilização destes fármacos tem como efeito adverso a formação de ulcerações gastrintestinais, além de ser contra-indicado no tratamento de pacientes com comorbidades renais ou desidratados (STEINMEYER, 2000).

O uso coadjuvante de nutracêuticos e suplementos alimentares na abordagem terapêutica de doenças de pequenos animais é uma prática cada vez mais utilizada, demonstrando resultados positivos (GENCOGLU *et al.*, 2020; BEYNEN, 2015; ROUSH *et al.*, 2010; STABILE *et al.*, 2024). Outras alternativas terapêuticas que podem ser utilizadas e associadas ao tratamento são: cirurgia, infiltrações com ácido hialurônico, perda de peso e fisioterapia (HENROTIN *et al.*, 2005; FRYE *et al.*, 2016).

Dentre os adjuvantes terapêuticos mais comumente receitados durante as atividades do ESO na RMR, podemos destacar: condroitina, glucosamina, colágeno do tipo 2 não desnaturado (UC-II), ômega 3 e L-triptofano, sendo a relação detalhada apresentada no Quadro 3 em anexo. Como a maior casuística de atendimentos do ESO foram voltados para as especialidades de ortopedia e neurologia veterinária, os suplementos visam dar suporte a estes pacientes, principalmente por suas propriedades antioxidantes, antiinflamatórias e regeneradoras (ROUSH *et al.*, 2010; GENCOGLU *et al.*, 2020; STABILE *et al.*, 2024).

5. CONSIDERAÇÕES FINAIS

Durante o período do ESO, as vivências na área clínica e na área cirúrgica proporcionaram uma imersão na rotina veterinária, trazendo à tona a importância da interdisciplinaridade, e a interrelação entre as disciplinas estudadas durante a trajetória da graduação, comunicando sobre a essencialidade que é tratar o animal como um todo, pois o foco em um problema omite informações importantes sobre aquele paciente. A importância de se diagnosticar corretamente o paciente, de encaminhar para o tratamento adequado ou para o profissional competente, respeitando os limites de cada especialidade, fortalece a prática da medicina veterinária.

CAPÍTULO II

ILIZAROV PARA TENTATIVA DE SALVAMENTO DE MEMBRO TORÁCICO EM SPITZ ALEMÃO ANÃO POR NÃO UNIÃO ÓSSEA E QUEBRA DE IMPLANTE - RELATO DE CASO

RESUMO

As afecções ortopédicas estão presentes na rotina clínica e cirúrgica na Medicina Veterinária, sendo necessária a utilização de diversas abordagens na busca da resolução, por meio de técnicas e conhecimentos especializados. Em casos de fraturas, fixadores externos podem ser utilizados na abordagem inicial e também onde, em abordagem cirúrgica prévia, não houve a união óssea. A técnica de Ilizarov pode ser empregada, e permite realizar ajustes através de micromovimentos axiais, que estimulam a osteogênese e promovem a consolidação óssea, podendo ser potencializada com uso de enxerto ósseo autógeno. Deste modo, o presente relato de caso tem por objetivo descrever a utilização de fixação esquelética muscular com fixador externo circular Ilizarov, na tentativa de salvamento de membro de um canino macho, da raça Spitz Alemão Anão de 2 anos de idade. O animal já havia sido submetido a dois procedimentos cirúrgicos prévios, após fraturar rádio e ulna de membro torácico direito, havendo quebra de implante (placas fixadas por parafusos). Após três meses da implantação do aparelho de Ilizarov, houve crescimento ósseo discreto, sendo realizada nova cirurgia utilizando placa e parafusos associado à enxerto ósseo autógeno com objetivo de estimular ainda mais a osteogênese. Embora não tenha sido possível acompanhar o caso até a resolução, a última radiografia registrada demonstrou sinais promissores de proliferação óssea, sem indicação de amputação do membro.

Palavras-chave: fixador externo, estágio, ortopedia, cirurgia, UFRPE.

1. INTRODUÇÃO

O sistema esquelético fornece suporte estrutural e é constituído por cartilagens, ossos, ligamentos e tendões (KONIG; LIEBICH, 2016). Os ossos são compostos por tecido conjuntivo especializado, constituído por células (principalmente osteoblastos, osteoclastos e osteócitos) e matriz óssea (porção orgânica e porção inorgânica) (JUNQUEIRA; CARNEIRO, 2017). O esqueleto é dividido em esqueleto axial (crânio, coluna vertebral, costelas e esterno) e esqueleto apendicular (membros torácicos e membros pélvicos). No esqueleto apendicular, estão presentes os ossos longos, que podem ser divididos em três partes: epífise (regiões articulares), diáfise (corpo ósseo que abriga a medula óssea) e metáfise (união da epífise com a diáfise) (KONIG; LIEBICH, 2016).

Os membros torácicos são constituídos por: escápula, úmero, rádio, ulna, metacarpos, carpos e falanges. O rádio é o osso principal do antebraço, tendo suporte da ulna como osso acessório (Figura 3).

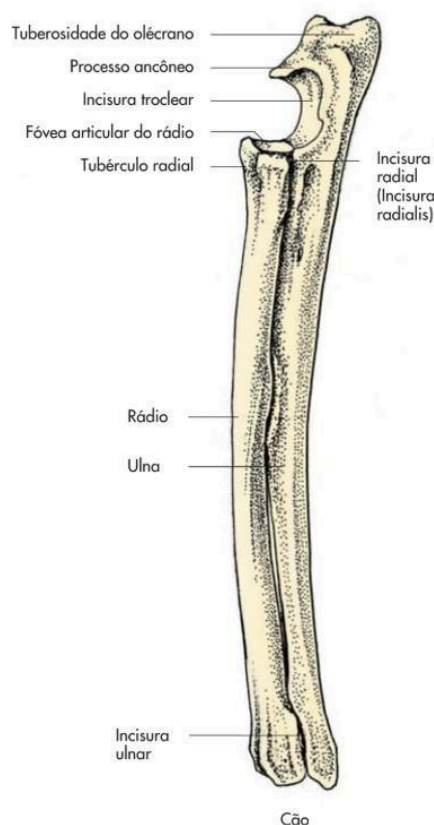


Figura 3: Anatomia do rádio e ulna do cão.

Fonte: Adaptado do Konig (2016).

Quando os ossos são submetidos à estresse mecânico, a resposta óssea depende da natureza da força (compressão, tensão, flexão, torção, cisalhamento); da magnitude e da velocidade do impacto; além da composição óssea (RADASCH, 1999). No momento em que o limiar de elasticidade óssea é desafiado, ocorre a fratura, que é a descontinuidade do osso, da placa epifisária ou da superfície articular (DECAMP *et al.*, 2015). Concomitantemente às fraturas, há lesão dos tecidos adjacentes, que levam a inflamação, ruptura de vasos sanguíneos, destruição da matriz óssea e morte celular (JUNQUEIRA; CARNEIRO, 2017). Na clínica de pequenos animais, os cães são a espécie mais acometida por fraturas (SIQUEIRA, 2023).

A classificação das fraturas se dá de acordo com a região acometida, tipo de rompimento, exposição ou não ao meio externo, ângulo, deslocamento, presença de fragmentos (RADASCH, 1999; ROUSH, 2005), como visualizado na Figura 4.

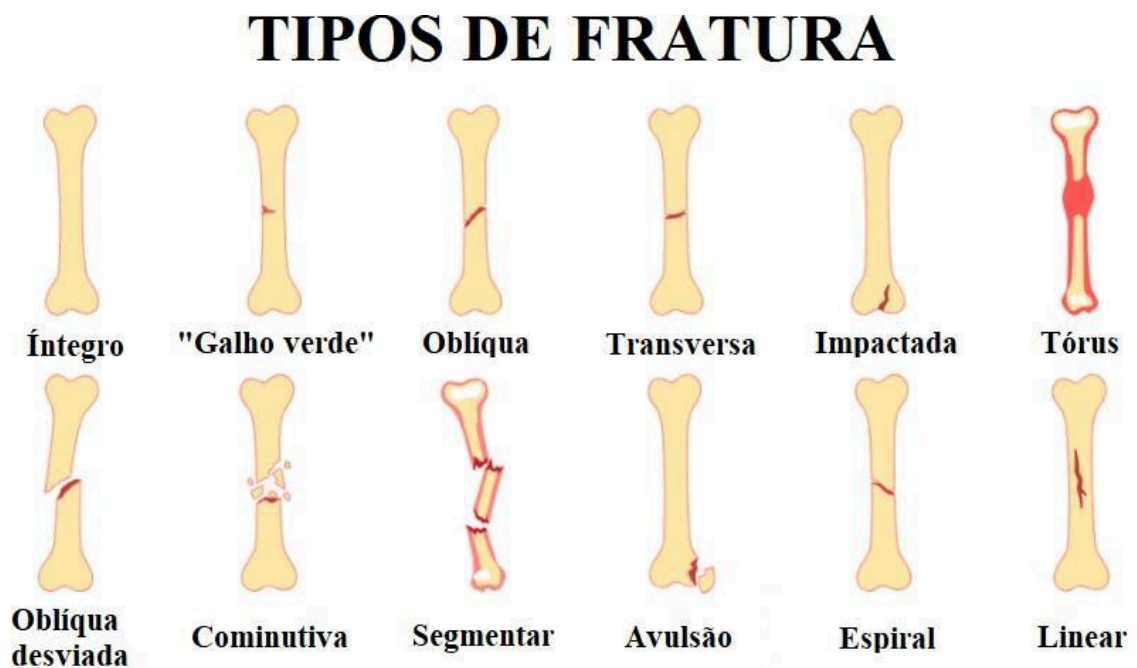


Figura 4: Tipos de fratura.

Fonte: adaptado de <<https://englishan.com/types-of-fracture/>>. Acessado em 27 de julho de 2025.

De acordo com o tipo de fratura, pode haver variações nos sinais clínicos, como por exemplo a presença de crepitação, edema, hemorragia, hematoma e/ou claudicação (FOSSUM, 2014).

O diagnóstico é realizado por meio de exame físico associado a exames de imagem, sendo o exame radiográfico (pelo menos duas projeções) o mais indicado para visualização de alterações ósseas (ROUSH, 2005). O exame radiográfico, além de ferramenta importante no

planejamento pré-cirúrgico, ainda permite o acompanhamento do posicionamento dos implantes através de imagens transcirúrgicas, pós-cirúrgicas imediatas e acompanhamentos pós-cirúrgicos programados para avaliação da cicatrização e consolidação óssea (JOHNSTON; TOBIAS, 2017). Em áreas onde há presença de grande quantidade de estruturas, com sobreposição de imagens, a tomografia computadorizada deve ser o exame de eleição (THRALL, 2013).

A consolidação óssea divide-se em dois tipos: primária, com formação direta de tecido ósseo na região fraturada (ocorrendo geralmente no osso esponjoso), e secundária, onde há inflamação, reparação e remodelamento com formação de calo ósseo, responsável pela estabilização inicial da fratura (SHALES, 2008).

A abordagem para a correção e redução de fraturas depende de fatores como idade do animal, estilo de vida, tipo de fratura, local e extensão da fratura, integridade tecidual e presença de infecção, sendo a partir da análise destas informações realizado o planejamento cirúrgico e a escolha da técnica a ser utilizada, havendo a possibilidade de associar diferentes técnicas de acordo com cada paciente (FRANCO, 2013).

O uso de fixadores externos em fraturas tem como vantagem a facilidade de remoção dos implantes, a lesão tecidual reduzida, menor sangramento e proteção do foco da lesão, com melhor alinhamento ósseo e possibilidade de ajustes (SHALES, 2008). No caso do fixador externo de Ilizarov, método que se realiza o controle do estresse mecânico por meio da pressão para estímulo do remodelamento e da osteogênese, sendo utilizados anéis inteiros ou semi-anéis conectados por hastes rosqueadas (NEWSCHWANDER; DUNST, 1989; ILIZAROV, 1992). Este difere de outros sistemas mais convencionais, como as placas, por ser axialmente elástico, utilizando distração osteogênica na correção de deformidades angulares, estabilização de fraturas e alongamento ósseo (SCHWARTSMAN *et al.*, 1990; KUMMER, 1992; MAGALHÃES, 2017). O mecanismo de ação do fixador externo de Ilizarov se dá através da distribuição da força aplicada pelos anéis circulares, sendo o superior (fixado ao osso saudável) responsável por transferir a tensão por meio das hastes verticais para o anel inferior de volta ao osso saudável onde este se encontra inserido, deste modo evitando que seja exercida força no local da fratura e permitindo sua recuperação. Os anéis médios, juntamente com os fios tensionados, atuam mantendo os fragmentos ósseos estabilizados e no lugar (ILIZAROV, 1992).

Dentre as possíveis complicações, podemos citar: a não união óssea ou união retardada, osteomielite e deiscência de ferida cirúrgica (DECAMP, 2015).

O fixador de Ilizarov é uma escolha na estratégia de tratamento de não união óssea,

por permitir através de distração e compressão o estímulo da recuperação do osso pelo próprio organismo. Quando há indicação, o uso de enxertos ósseos associados potencializam a osteogênese e regeneração (FERRETTI, 1998).

Neste sentido, o presente trabalho teve como objetivo relatar o caso de um canino macho, de dois anos de idade, da raça Spitz Alemão Anão, que após duas abordagens cirúrgicas, foi submetido à nova tentativa de salvamento do membro por meio do uso de fixador externo de Ilizarov na abordagem de não união óssea de fratura de rádio e ulna de membro torácico direito (MTD), seguido de osteossíntese com placa e parafusos com utilização concomitante de enxerto ósseo autólogo obtido da asa do ílio.

2. DESCRIÇÃO DO CASO

Foi atendido um paciente canino, macho, da raça Spitz Alemão Anão, com 2 anos de idade, pesando 2,500 kg, com histórico de fratura em MTD, correção cirúrgica prévia e quebra de implante.

Segundo relato dos responsáveis, o animal havia sido adotado há cerca de 6 meses, dois meses após o último procedimento cirúrgico. A responsável anterior do paciente afirmou que ele havia passado por dois procedimentos cirúrgicos para correção de fratura em rádio e ulna em MTD, após uma queda do sofá. No primeiro procedimento, foi utilizado fixador externo linear para correção da fratura. Após 45 dias, o paciente foi reavaliado e o implante precisou ser removido, sendo este procedimento realizado por outro profissional, que substituiu por implantes ortopédicos no sistema de placa de compressão bloqueada (LCP) reta e oito parafusos. Dois meses depois, o paciente foi levado para consulta, pois andando normalmente em casa, gritou e levantou o membro, ficando com a pata suspensa e pendente. Durante o atendimento, os novos responsáveis comentaram que não foram instruídos sobre a necessidade de acompanhamento e retirada do implante no ato da adoção. Foi realizado exame radiográfico (Figura 5) após o atendimento clínico e, depois, encaminhado para profissional especializado.

Como pôde ser observado nas imagens radiográficas (Figura 5), houve quebra do implante e presença de desalinhamento ósseo, não consolidação óssea e adelgaçamento ósseo, sinais estes sugestivos de osteólise.

A partir das imagens e do histórico do paciente, após avaliação ortopédica foram solicitados exames pré-cirúrgicos: ecocardiograma, eletrocardiograma, hemograma com pesquisa de hematozoários, exames bioquímicos (dosagens séricas de alanina aminotransferase, fosfatase alcalina, uréia e creatinina), que não apresentaram alterações

dignas de nota, e sendo assim realizado o planejamento cirúrgico para realização de tentativa de salvamento do membro.

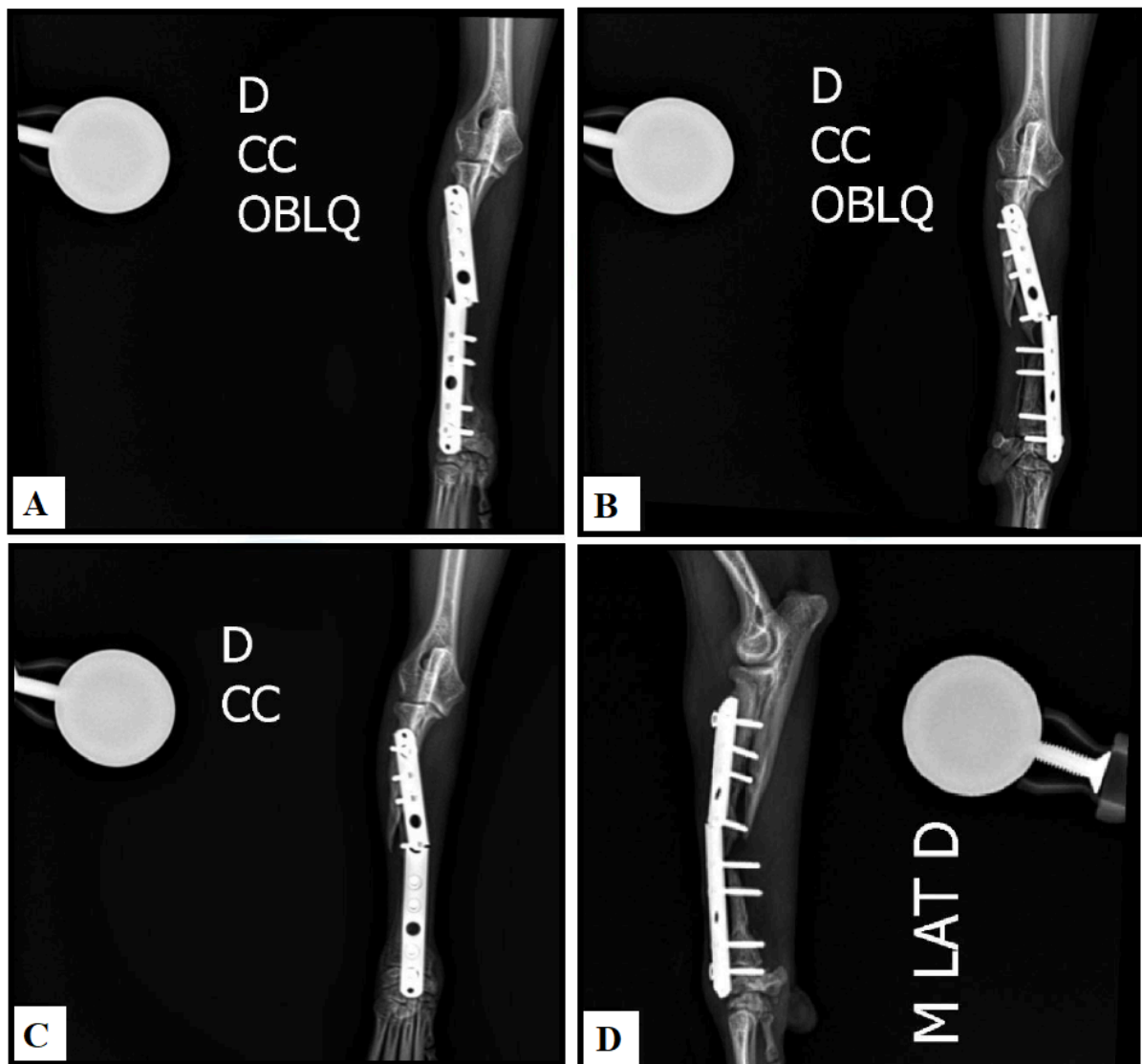


Figura 5: Radiografias realizadas no MTD do paciente com auxílio de marcador radiográfico esférico, evidenciando o implante danificado e a expressiva escassez óssea: **A.** Projeção oblíqua (rotação externa), em incidência crânio-caudal (CC); **B.** Projeção oblíqua (rotação interna), em incidência CC; **C.** Projeção alinhada em incidência CC; e **D.** Projeção médio lateral (M LAT) direita.
Fonte: ECORAD Diagnóstico por imagem Veterinário Móvel (2024).

O planejamento e procedimento cirúrgicos foram realizados optando-se pela colocação de fixador externo Ilizarov na tentativa inicial de estimulação da osteogênese. No dia do procedimento, o paciente chegou ao local em jejum de 8 horas, e enquanto a equipe preparava a sala de cirurgia, foi repassado e explicado para os responsáveis as etapas e assinados por eles o termo de responsabilidade cirúrgica e o termo de responsabilidade anestésica, onde consta os dados do paciente e do responsável, descrição do procedimento, possíveis complicações, recomendações pós-operatórias e reforça a necessidade de exames de

acompanhamento e remoção futura do implante. Após isso, foi aplicada medicação pré-anestésica (MPA): metadona (0,03 mg/kg), dexmedetomidina (2 mcg/kg) acepromazina (0,01 mg/kg) por via intramuscular (IM), sendo realizado acesso venoso em veia cefálica esquerda com cateter 22G, fixado com esparadrapo e viabilizado com auxílio de plug adaptador com heparina. Após 20 minutos, o paciente foi encaminhado para a sala de preparação, onde foi realizada tricotomia ampla da área, desde a região do metacarpo até a região escapular do MTD. Após isso, foi realizada indução anestésica endovenosa (EV) com propofol (3 mg/kg) e pré-oxigenação, prosseguindo para intubação endotraqueal e manutenção com sevoflurano. Após antisepsia prévia, foi realizado com auxílio de neurolocalizador, bloqueio proximal do nervo radial, ulnar e mediano (RUM) com 1 mL de lidocaína. O paciente foi mantido em infusão de lidocaína (1mg/kg/h), cetamina (0,6 mg/kg/h) e fentanil (5 mcg/kg/h) na taxa de 2mg/kg/h. A parte mais distal do membro foi então isolada com esparadrapo e bandagem auto-adesiva, suspendendo o membro e sendo realizada a antisepsia com álcool iodado para início do procedimento. O animal foi posicionado em decúbito lateral esquerdo, e os panos de campo estéreis foram posicionados pelos cirurgiões paramentados, isolando o membro acometido e fixados com pinças Backaus.

O acesso cirúrgico foi realizado por meio de incisão cutânea na região medial do rádio, para visualização do foco da fratura e implante danificado. Após divulsão do tecido subcutâneo e da musculatura, expondo a placa (Figura 6 - A), foi utilizada uma chave estrelada para remoção dos parafusos que ainda estavam fixados. O osso encontrava-se adelgado e afastado, com grande espaçamento entre as bordas diafisárias. Os fragmentos foram reposicionados, e, com auxílio de perfuratriz canulada ortopédica, 6 fios de Kirschner foram transpassados medialmente (nas regiões cranial, medial e caudal do rádio e ulna) e fixados em anéis circulares por meio de hastes rosqueadas posicionadas lateralmente (Figura 6 - B), porcas e arruelas, na intenção de estabilizar a fratura e manter o contato entre as bordas ósseas, com finalidade de estimular o crescimento ósseo. Em seguida, foi realizada a sutura utilizando fio absorvível poliglactina 910 2-0 para aproximação do tecido subcutâneo utilizando padrão de sutura intradérmica, e fio não absorvível nylon 2-0 para a dermorrafia com padrão de sutura de Sultan.

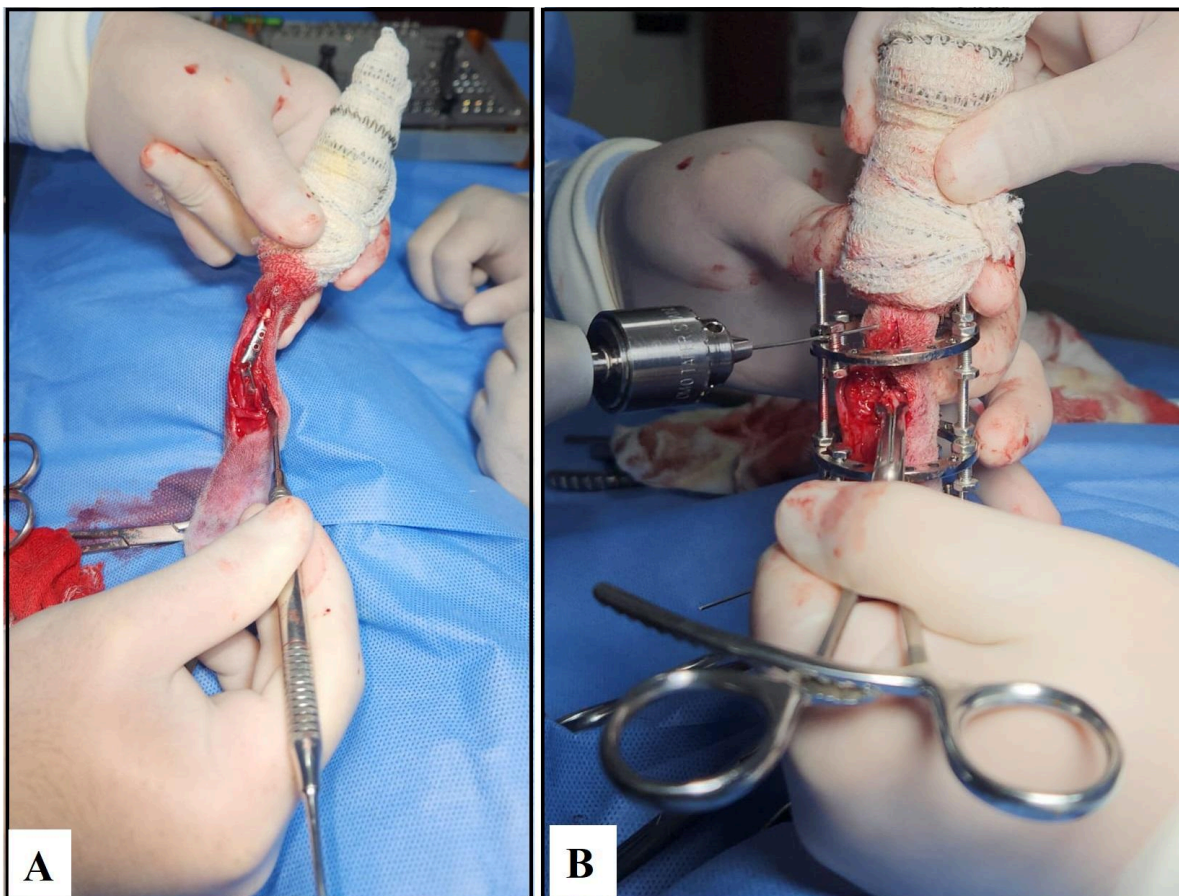


Figura 6: Procedimento cirúrgico para remoção do implante danificado e substituição por fixador externo de Ilizarov: **A.** Exposição do implante danificado para sua remoção; e **B.** Estabilização da fratura com auxílio de pinça de microfragmentos e implantação do fixador externo Ilizarov com uso de perfuratriz ortopédica.
Fonte: Arquivo pessoal (2024).

No pós-operatório imediato foram utilizados Amoxicilina tri-hidratada (0,1 mL/kg) IM, cloridrato de tramadol (2 mg/kg) por via subcutânea (SC), dipirona (25 mg/kg) SC e meloxicam 0,2% (0,1 mg/kg) SC. O paciente foi acompanhado durante 3 meses, sendo realizados ajustes no implante e radiografias quinzenais para registro da evolução, além de registros fotográficos (Figura 8). Na última radiografia realizada para o acompanhamento do Ilizarov, optou-se por mudança na abordagem com objetivo de otimizar o processo, partindo para novo planejamento cirúrgico. Na figura 7, é possível observar que houve discreto crescimento ósseo, não suficiente para consolidação, mas satisfatório para nova abordagem, desta vez com utilização de placa e parafusos associados à enxerto ósseo autógeno (composto por células osteogênicas, matriz osteoindutora e fornecendo leito para confecção do novo osso).

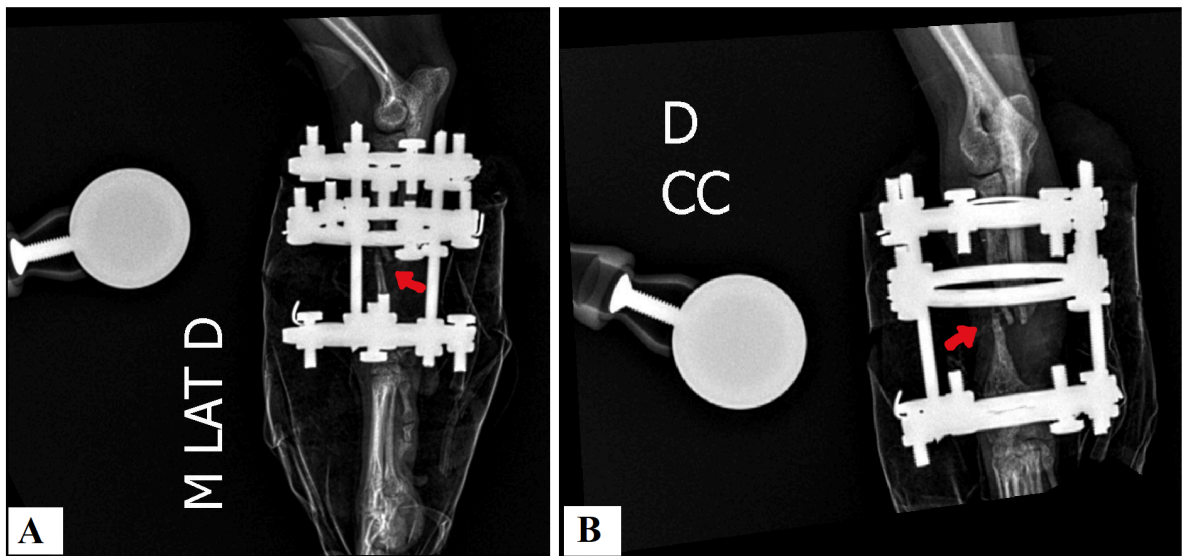


Figura 7: Radiografias realizadas no MTD do paciente com auxílio de marcador radiográfico esférico, 3 meses após procedimento cirúrgico: **A.** Projeção mediolateral, sendo possível visualizar na ponta da seta vermelha presença de estruturas ósseas; **B.** Projeção em incidência CC, evidenciando na ponta da seta vermelha a presença de discreto alongamento ósseo sugestivo de síntese óssea. Fonte: ECORAD Diagnóstico por imagem Veterinário Móvel (2024).

A preparação para o segundo procedimento foi semelhante à anterior: o paciente chegou em jejum, foi submetido ao protocolo de MPA (metadona (0,03 mg/kg) IM, dexmedetomidina (2 mcg/kg) IM e acepromazina (0,01 mg/kg) IM), e então encaminhado à sala de preparação. Após a tricotomia do MTD e da região da crista ilíaca direita para obtenção do material para o enxerto, foi realizada a colocação de acesso venoso com cateter 22G na veia cefálica do membro torácico esquerdo e o paciente foi induzido com propofol (3 mg/kg) EV, entubado e mantido sob manutenção anestésica com gás sevoflurano. Após bloqueio do plexo braquial, foi realizada a retirada do fixador externo com auxílio de chave, alicate de corte central com ponta curta para os fios de Kirschner e perfuratriz ortopédica para remoção dos implantes transfixados. A primeira incisão foi realizada na região doadora (quadril) após bloqueio anestésico local, antissepsia e isolamento com campo cirúrgico estéril, divulsionado os tecidos e expondo a crista ilíaca, removendo fragmentos ósseos com uso de pinça goiva, que foram macerados e reservados. Os tecidos musculares e subcutâneo foram reaproximados com fio absorvível poliglactina 910 2-0 em padrão de sutura isolado simples e intradérmico, respectivamente, e a pele foi suturada com nylon 2-0 no padrão Sultan. A equipe então posicionou o paciente em decúbito lateral, o MTD foi elevado utilizando pinça allis presa ao esparadrapo que recobria a pata do animal, e foi posicionado o campo cirúrgico estéril, isolando o MTD com atadura estéril. Em seguida, foi realizada antissepsia da região cirúrgica do MTD utilizando clorexidina degermante a 2% intercalada com álcool à 70%,

repetindo o processo três vezes e finalizando com clorexidina alcoólica.

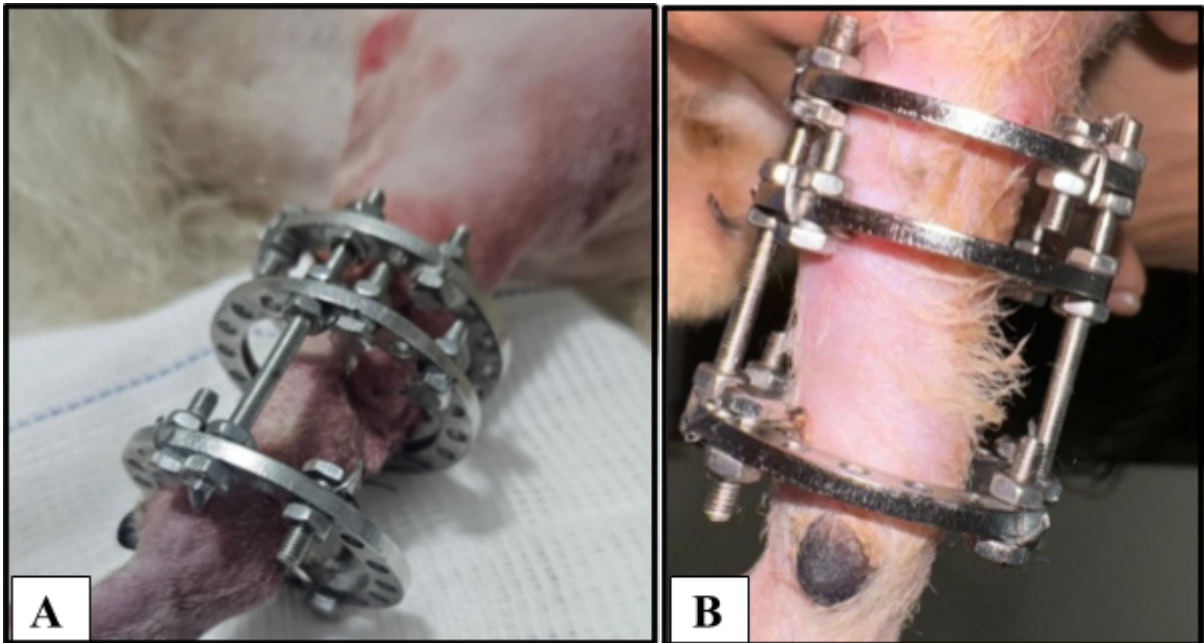


Figura 8: Pós-cirúrgico. **A.** Imagem do fixador de Ilizarov no pós cirúrgico imediato e **B.** Imagem do fixador de Ilizarov 2 meses após o procedimento cirúrgico.

Fonte: Arquivo pessoal (2024).

Iniciando o procedimento cirúrgico, a pele foi incidida com bisturi número 24 na face lateral da região mais distal, em sentido longitudinal, evitando a veia cefálica. Prosseguindo, foi realizada a divulsão do tecido subcutâneo, do músculo extensor carpo radial e músculo extensor digital comum, com o auxílio de elevador de periósteo, afastando o nervo radial e acessando o local da fratura. Utilizando um afastador Gelpi, a região acessada foi apresentada para utilização da perfuratriz cirúrgica e broca helicoidal. Foi escolhida uma placa ponte reta de titânio, com quatro furos, sistema 1.5 mm (Engevet®), que foi fixada ao rádio, primeiro na porção mais proximal, seguida da porção mais distal do membro. Após a fixação parcial da placa com dois parafusos distais, com adequada apresentação da área receptora, e o enxerto foi transferido e acomodado, seguindo com perfuração e inserção dos parafusos restantes. Foram utilizados quatro parafusos bloqueados, sendo 2 parafusos sistema 1.5 mm com 8 mm, 1 parafuso com 6 mm e 1 parafuso com 10 mm. Finalizada a implantação da placa com parafusos, foram conferidas as margens ósseas, o posicionamento e a devida estabilização da fratura, prosseguindo para suturas utilizando fio absorvível poliglactina 910 2-0 para aproximação do tecido muscular e tecido subcutâneo e fio não absorvível nylon 2-0 para a dermorrafia. Foi realizada limpeza e aplicação de curativo, e o paciente foi encaminhado após recuperação anestésica para a internação por 24 horas, com todas as

orientações já repassadas aos responsáveis no momento da alta médica.

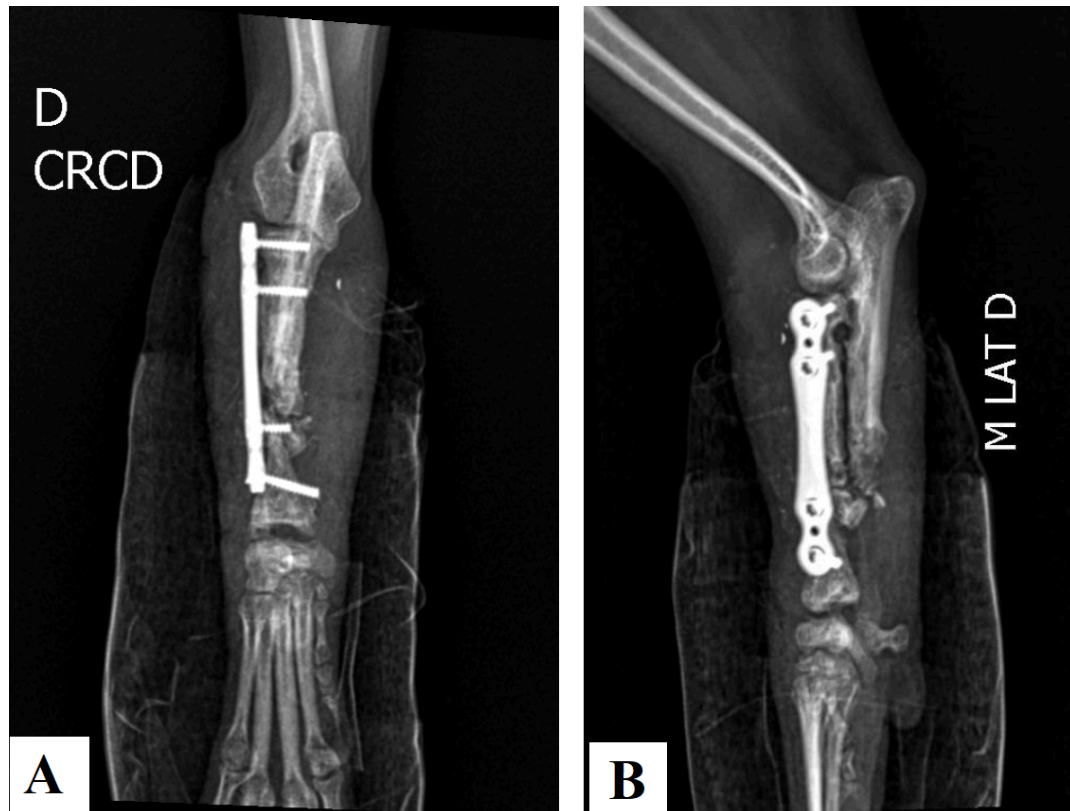


Figura 9: Radiografia do MTD, 10 dias após o último procedimento cirúrgico de remoção do fixador externo de Ilizarov. **A.** Projeção radiográfica crânio caudal, onde é possível observar a presença de placa e quatro parafusos, e **B.** Projeção radiográfica mediolateral.

Fonte: ECORAD Diagnóstico por imagem Veterinário Móvel (2025).

Na radiografia de acompanhamento (Figura 9), realizada 10 dias após o procedimento, é possível observar presença de proliferação óssea associada a espessamento de corticais adjacente à linha de fratura. É possível também perceber a ausência de parte da ulna, e fragmento ósseo esclerótico adjacente à linha de fratura do membro direito.

3. DISCUSSÃO

A utilização de métodos mais tradicionais, como uso de talas e pinos intramedulares, não fornece a elasticidade mecânica que permite pequenos ajustes e estímulos do crescimento ósseo, não sendo as técnicas ideais na abordagem de determinados tipos de fraturas (como no caso relatado), com índice importante de complicações como consolidação retardada e não-união óssea (LAPPIN *et al.*, 1983; WATERS *et al.*, 1993). No caso de placas metálicas e fixadores esqueléticos externos lineares associados à resina, quando aplicados de forma correta na primeira abordagem de uma fratura simples, costumam ter resultados satisfatórios, o que infelizmente não ocorreu no caso relatado (DE PAIVA *et al.*, 2024; EGER, 1990; LAPPIN *et al.*, 1983; LARSEN *et al.*, 1999). A tentativa de união óssea por meio do uso de fixador externo Ilizarov depois de outras abordagens sem sucesso é uma das estratégias utilizadas para salvamento de membro, com histórico de bons resultados (WATERS *et al.*, 1993; MUIR, 1997; RAHAL *et al.*, 2005; MAGALHÃES *et al.*, 2017). No caso relatado, algumas hipóteses sobre os eventos que antecederam a chegada do paciente até o atendimento podem ser levantadas: 1. má-aplicação dos implantes na primeira abordagem da fratura (degeneração óssea iatrogênica); 2. condição biológica: a baixa massa óssea aliada à uma vascularização limitada retardando a cicatrização e aumentando o risco de não união óssea (DEANGELIS, 1975; WELCH *et al.*, 1997). Além disso, as forças biomecânicas sobre o membro são grandes em relação à fragilidade do osso (LARSEN *et al.*, 1999; VAUGHAN, 1964); e 3. não-remoção dos implantes, levando à tensão mecânica contínua e a falta de estímulo direto sob o novo osso, tendo como consequência a reabsorção óssea e à quebra do implante por fadiga material (WATERS *et al.*, 1993).

Diante dessa situação, no presente relato a abordagem através de fixador externo Ilizarov foi a estratégia de eleição. A viabilidade de ajustes por meio de movimentações dos anéis proporcionou uma melhor resposta na correção da perda óssea e no estímulo da osteogênese (NEWSCHWANDER; DUNST, 1989; SCHWARTSMAN *et al.*, 1990; KUMMER, 1992; ILIZAROV, 1992). Como a consolidação evoluiu lentamente, com objetivo de otimizar o processo, após crescimento satisfatório, optou-se por uma nova abordagem cirúrgica utilizando enxerto ósseo autógeno, associado ao uso de placa metálica (ARONSON, 1997; FERRETTI, 1998; GUGENHEIM, 1998, RAHAL *et al.*, 2003).

A combinação da placa de titânio, material biocompatível para dar estabilidade mecânica, com o enxerto autógeno, que gerou estímulo biológico, foi uma estratégia robusta e cientificamente embasada para casos complexos como este, onde a biologia do osso está

comprometida (WATERS *et al.*, 1993). Embora não tenha sido possível acompanhar o caso até a resolução, a progressão mostrou-se positiva e promissora, sem indicação de amputação do membro.

A comunicação com os responsáveis também teve papel importante nessa abordagem. A falta de instruções claras no momento da adoção do animal, que já havia passado por dois procedimentos cirúrgicos, pode ter sido um dos motivos para a progressão do quadro. Este fato reforça a importância de um plano de tratamento claro e detalhado (após avaliação minuciosa do paciente e seu histórico) conversado previamente e entregue em forma de termo escrito para ser assinado pelos responsáveis, garantindo a ciência de todas as etapas do processo.

Neste caso relatado, foi evidenciado que é necessário adaptar a técnica na abordagem ao paciente, que o processo não é sempre simples e requer habilidade e expertise. Duas técnicas cirúrgicas distintas foram empregadas, com a finalidade de obter o melhor resultado final, demonstrando que o uso do conhecimento técnico e prático deve ser adaptável, recorrendo à diferentes ferramentas, à literatura, e a segunda opinião de outros cirurgiões, precisando estar preparada para mudanças de abordagens ao longo do caminho.

4. CONCLUSÃO

A escolha do método de Ilizarov na abordagem deste caso na tentativa de salvamento do membro, associado ao enxerto ósseo autógeno e uso de placa metálica na otimização do processo foi, sem dúvida, a melhor alternativa, visto que apresentou uma evolução promissora. Além das conclusões sobre a eficácia das técnicas cirúrgicas, o caso também evidenciou o quanto é importante a comunicação entre médico veterinário e responsável, a abordagem sequencial de tratamentos complexos e a necessidade crítica de um acompanhamento pós-operatório rigoroso, que associados direcionam para oferecer o melhor tratamento para o paciente, evitando assim a amputação e proporcionando qualidade de vida.

REFERÊNCIAS

- ARONSON, J. Limb-lengthening, skeletal reconstruction, and bone transport with the Ilizarov method. *J Bone J Surg (Am)*, v.79-A, n.8, p.1243-1258, 1997.
- BEYNEN, A.C. Glucosamine and chondroitin in mobility foods for dogs. *Creature Companion*, December: 52-53, 2015.
- BRASIL. Conselho Federal de Medicina Veterinária. Resolução nº 1573, de 07 de dezembro de 2023. Diário Oficial da União, DF, 09 de janeiro de 2024. Disponível em: <<https://manual.cfmv.gov.br/arquivos/resolucao/1573.pdf>>. Acesso em: 10 de julho de 2025.
- DEANGELIS, M.P. Causes of Delayed Union and Nonunion of Fractures. *Veterinary Clinics of North America*, v. 5, p. 251-258, 1975.
- DECAMP, CE *et al.* Handbook of Small Animal Orthopedics and Fracture Repair. 5ªed. St. Louis, Missouri: Elsevier. 2015. 880 p.
- DE PAIVA, M.E.C *et al.* UTILIZAÇÃO DE FIXADOR EXTERNO LINEAR TIPO II NO TRATAMENTO DE OSTEOSSÍNTESE DE TÍBIA EM CÃO (*Canis familiaris*) – RELATO DE CASO. **Revista de Medicina Veterinária do UNIFESO**, v. 4, n. 2, p. 83-90, 2024.
- EGER, C.E. A technique for the management of radial and ulnar fractures in miniature dogs using transfixation pins. *J Small Anim Pract*, v.31, p.377-387, 1990.
- FERRETTI, A. Fracture, nonunion and deformity treatment with the Ilizarov method. In: EUROPEAN FECAVA SCIVAC CONGRESS, 4., 1998, Bologna, Italy, 1998.
- FOSSUM, TW. Cirurgia de pequenos animais. 4ª ed. Rio de Janeiro: Elsevier, 2014. 1640 p.
- FRANCO, S.J.S. Osteossíntese de fraturas diafisárias de tíbia com fixação externa, caracterização em canídeos e felídeos.81f. Dissertação. [Mestrado em Medicina Veterinária] – Universidade Lusófona de Humanidades e Tecnologias, Lisboa, 2013.

FRYE, CW, SHMALBERG JW, WAKSHLAG JJ. Obesity, exercise and orthopedic disease. *Veterinary Clinics: Small Animal Practice*, v. 46, n. 5, p. 831-841, 2016.

GENCOGLU, H. *et al.* Udenatured type II collagen (UC-II) in joint health and disease: a review on the current knowledge of companion animals. ***Animals***, v. 10, n. 4, p. 697, 2020.

GUGENHEIM, JJ. The Ilizarov method. Orthopedic and soft tissue applications. *Clin Plastic Surg*, v.25, n.4, p.567- 578, 1998.

HENROTIN, Y. *et al.* Pharmaceutical and nutraceutical management of canine osteoarthritis: Present and future perspectives. *Vet. J. Lond. Engl.* 1997, 170, 113–123. 2005.

ILIZAROV, GA. Transosseous osteosynthesis. Berlim : Springer-Verlag, 1992. 800p.

JOHNSTON SA, TOBIAS KM. *Veterinary Surgery: Small Animal*. 2ªed. Canadá: Elsevier, 2017.

JUNQUEIRA, LC, CARNEIRO J. *Histologia básica*. 13ªed. Rio de Janeiro: Guanabara Koogan, 2017.

KONIG, HE, LIEBICH, HG. *Anatomia dos animais domésticos: texto e atlas colorido*. 6ªed. Porto Alegre: Artmed, 2016.

KUMMER, FJ. Biomechanics of the Ilizarov external fixator. *Clin Orthop*, n.280, p.11-14, 1992.

LAPPIN, MR *et al.* Fractures of the radius and ulna in the dog. *J Am Anim Hosp Assoc*, v.19, p.643-650, 1983.

LARSEN, LJ *et al.* Bone plate fixation of distal radius and ulna fractures in small- and miniature-breed dogs. *J Am Anim Hosp Assoc*, v.35, p.243-250, 1999.

MAGALHÃES, TV *et al.* Estabilização de fratura de tíbia utilizando a técnica de ilizarov: Relato de caso. ***Revista de Educação Continuada em Medicina Veterinária e Zootecnia***

do CRMV-SP, v. 15, n. 2, p. 81-81, 2017.

MUIR, P. Distal antebrachial fractures in toy-breed dogs. *Comp Cont Ed Practicing Vet*, v.19, n.2 p.137-145, 1997

NEWSCHWANDER, GE; DUNST, RM. Limb lengthening with the Ilizarov external fixator. *Orthop Nursing*, v.8, n.3, p.15-21, 1989.

PLUMB, DC. *Plumb's veterinary drug handbook*. 2011.

RADASCH RM. Biomechanics of bone and fractures. *Veterinary clinics of North America: Small animal practice*. 1999; 29(5):1045-1082.

RAHAL, S.C. *et al.* Large segmental radius and ulna defect treated by bone transportation with the Ilizarov technique. *Australian Vet J*, v.81, n.11, p.15-18, 2003.

RAHAL, S.C. *et al.* Emprego de fixador externo circular no tratamento de complicações de fraturas do rádio e ulna em cães de raças pequenas. **Ciência Rural**, v. 35, p. 1116-1122, 2005.

ROUSH, JK. Management of fractures in small animals. *Veterinary Clinics Small Animal Practice*, Manhattan, 2005; 35(5):1137-1154.

ROUSH, JK *et al.* Multicenter veterinary practice assessment of the effects of omega-3 fatty acids on osteoarthritis in dogs. **Journal of the American Veterinary Medical Association**, v. 236, n. 1, p. 59-66, 2010.

SCHUSTER, SM; DENES, TJ. *Guia de princípios ativos e formulações*. 13ª Edição. Curitiba: Commcepta Design, 2021

SCHWARTSMAN, V. *et al.* Tibial nonunions. Treatment tactics with the Ilizarov method. *Orthop Clin North Am*, v.21, n.4, p.639-653, 1990.

SENADO FEDERAL. Brasil tem terceira maior população pet to mundo; veja os projetos do Senado sobre o assunto. 2024. Disponível em: <<https://www12.senado.leg.br/noticias/infomaterias/2024/12/brasil-tem-terceira-maior-popula>

[cao-pet-do-mundo-veja-os-projetos-do-senado-sobre-o-assunto](#)>. Acesso em: 10 jun. 2025.

SHALES, C. Fracture management in small animal practice: triage and stabilisation. In *Practice*, 30(1):374-384. Londres, 2008.

SIQUEIRA, LA. Incidência de fraturas no esqueleto apendicular de cães e gatos atendidos no Hospital Veterinário da Universidade Federal de Uberlândia no ano de 2021.34f. Trabalho de Conclusão de Curso Medicina Veterinária – Universidade Federal de Uberlândia; 2023.

SPINOSA, HS. Farmacologia aplicada à medicina veterinária. 2017.

STABILE, M. *et al.* Effects of a feed supplement, containing undenatured type II collagen (UC II®) and Boswellia Serrata, in the management of mild/moderate mobility disorders in dogs: A randomized, double-blind, placebo controlled, cross-over study. **Plos one**, v. 19, n. 10, p. e0305697, 2024.

STEAGALL PV, MONTEIRO BP. Acute pain in cats: Recent advances in clinical assessment. *Journal of Feline Medicine and Surgery*. 2018;21(1):25-34. doi:[10.1177/1098612X18808103](https://doi.org/10.1177/1098612X18808103)

STEINMEYER, J. Pharmacological basis for the therapy of pain and inflammation with nonsteroidal anti-inflammatory drugs. *Arthritis Res Ther* 2, 379, 2000.

THRALL, DE. Textbook of veterinary diagnostic radiology. 6. ed. Philadelphia: W. B.. Saunders, 2013.

VAUGHAN, LC. A clinical study of non-union fractures in the dog. **Journal of Small Animal Practice**, v. 5, n. 2, p. 173-177, 1964.

VIANA, FAB. Guia Terapêutico Veterinário. 3ª edição. 2014.

WATERS, DJ *et al.* Treatment of common forelimb fractures in miniature- and toy-breed dogs. *J Am Anim Hosp Assoc*, v.29, p.442-448, 1993

WELCH, JA *et al.* The intraosseous blood supply of the canine radius: implications for healing of distal fractures in small dogs. **Veterinary Surgery**, v. 26, n. 1, p. 57-61, 1997.

APÊNDICES

Quadro 1 - Fármacos utilizados com maior frequência durante as atividades do ESO na RMR.

FÁRMACO	MECANISMO DE AÇÃO	APLICAÇÃO CLÍNICA	CONTRA-INDICAÇÃO	EFEITOS ADVERSOS
Firocoxib	Antiinflamatório não-esteróide (AINE) com alta seletividade pela enzima ciclooxigenase 2 (COX-2)	Alívio da dor e inflamação associadas à osteoartrite e manejo da dor e inflamação pós-operatória associada à cirurgia de tecidos moles dos cães.	Gestantes e lactantes, animais alérgicos aos componentes do medicamento, animais já sob uso de antiinflamatórios.	Vômito, diarreia, fezes escurecidas, prostração, diminuição da ingestão dos alimentos.
Dipirona	Pró-droga que metabolizada gera a 4-metilaminoantipirina e o 4-amino-antipirina (propriedades analgésicas); inibidor não-seletivo das enzimas COX (1, 2 e 3); inibição da síntese de prostaglandinas no sistema nervoso central (SNC); dessensibilização dos nociceptores periféricos envolvendo atividade via óxido nítrico-guanosina monofosfato cíclica.	Analgésico, antiespasmódico e antitêrmico.	Neonatos, portadores de alterações respiratórias, infecções crônicas, gestantes, lactantes, portadores de alterações hematológicas.	Reações alérgicas cutâneas, broncoespasmo, choque e agranulocitose.
Omeprazol	Inibidor da bomba de prótons.	Redução de secreções gastroduodenais.	Gestantes, lactantes. Usar com cautela em pacientes portadores de insuficiência hepática ou renal.	Anorexia, vômito, flatulência, diarreia, alterações hematológicas, infecções urinárias, proteinúria e distúrbios do SNC.
Fenobarbital	Barbitúrico de longa ação depressor do SNC; ácido gama-aminobutírico (GABA)-mimético; inibe a liberação de acetilcolina, norepinefrina e glutamato; inibe a captação de cálcio nas terminações nervosas.	Anticonvulsivante, sedativo, hipnótico e analgésico.	Lactantes, gestantes, hepatopatas, animais com hipovolemia, anemia, cardiopatia grave, alteração respiratória, nefropatia.	Letargia, hipotermia, depressão respiratória, polifagia, polidipsia, poliúria, depressão do SNC, alterações hematológicas, hepatopatias, irritação perivascular, taquicardia, coma, óbito.
Sulfato de Neomicina + Bacitracina + Zíncica	Antibióticos bactericidas tópicos respectivamente da classe dos aminoglicosídeos (ligam-se à subunidade 30S do ribossomo, inibindo a síntese proteica da bactéria) e polipeptídeos (se liga ao fosfolípido undecaprenil pirofosfato, interferindo na síntese da parede celular bacteriana).	Tratamento de infecções bacterianas da pele e de mucosas.	Gestantes, lactantes, hipersensibilidade aos componentes, insuficiência renal grave, neonatos, histórico de lesão do conduto auditivo (ototoxicidade).	Reações alérgicas locais, ototoxicidade, nefrotoxicidade, bloqueios neuromusculares, parestesias, dores musculares.
Sulfato de Tobramicina	Antibiótico aminoglicosídeo oftalmológico, bactericida (causa ruptura de membrana e inibição da síntese proteica bacteriana).	Infecções oculares.	Gestantes, portadores de insuficiência renal, febre, desidratação, alterações neuromusculares.	Nefrotoxicidade, ototoxicidade, edema facial, bloqueio neuromuscular, neuropatia periférica.

Sarolaner	Parasiticida isoxazolina, atua bloqueando os receptores GABA e do receptor glutamato no sistema nervoso central dos insetos e ácaros	Tratamento e prevenção de infestações por pulgas (<i>Ctenocephalides felis</i> e <i>Ctenocephalides canis</i>), tratamento e controle de infestações por carrapatos (<i>Rhipicephalus sanguineus</i> , <i>Amblyomma americanum</i> , <i>Amblyomma maculatum</i> , <i>Dermacentor variabilis</i> , <i>Dermacentor reticulatus</i> , <i>Ixodes scapularis</i> , <i>Ixodes ricinus</i> , <i>Ixodes holocyclus</i> , <i>Ixodes hexagonus</i> , <i>Haemaphysalis longicornis</i> , <i>Haemaphysalis elliptica</i>), tratamento e prevenção de sarna causada por <i>Sarcoptes scabiei</i> e <i>Demodex canis</i> e também, para o tratamento e prevenção de <i>Otodectes cynotis</i> (ácaro da orelha).	Não utilizar em humanos e felinos.	Diarreia; Vômito; Perda de apetite; Letargia
Pregabalina	Análogo do GABA.	Analgésico em neuropatias e adjuvante no tratamento de convulsões.	Portadores de insuficiência renal.	Sedação, ataxia, diarreia e edema de extremidades.
Dexametasona	Inibição da enzima fosfolipase A2, resultando na inibição de toda a cascata do ácido aracdônico, impedindo a formação da prostaglandina, tromboxano e dos leucotrienos; redução da migração e adesão leucocitária; diminuição da absorção do cálcio; estímulo da gliconeogênese e glicogênese hepática; lipólise e inibição dos ácidos de cadeia longa.	Antiinflamatório esteroide e imunossupressor dose-dependente..	Gestantes, animais em crescimento, portadores de trombocitopenia idiopática, micoses profundas ou processos cicatriciais, sobretudo aqueles envolvendo córnea e ossos.	Polidipsia, polifagia, ganho de peso, vômito, poliúria, diarreia, desidratação, pancreatite, ulcerações gastrointestinais, fraqueza muscular, depressão, letargia e efeitos relacionados à imunossupressão.
Enrofloxacina	Antibiótico fluoroquinolona de 2ª geração, atua na inibição da replicação do DNA bacteriano ao se ligar às enzimas girase/topoisomerase.	Quimioterápico bactericida predominantemente contra Gram negativos..	Gestantes, animais em crescimento, animais com desidratação grave. Usar com cautela em epilépticos e ajustar a dosagem em hepatopatas e nefropatas graves.	Artropatias em animais jovens, vômito, diarreia, ataxia e convulsões. Felinos: midríase, atrofia retiniana e cegueira.
Trometamol Cetorolaco	Antiinflamatório oftalmológico não-esteroide.	Conjuntivite alérgica, tratamento e/ou profilaxia da inflamação em pacientes submetidos a cirurgias oculares, dor ocular.	Hipersensibilidade aos componentes.	Ceratite, demora na cicatrização. prurido.
Filgrastim	Citocina polipeptídica obtida de cepas modificada de <i>Escherichia coli</i> .	Estimulante de granulócitos, para terapia de neutropenias.	Gestantes, animais previamente tratados (podem desenvolver anticorpos contra a droga).	Mielofibrose, histiocitoma medular e possibilidade de desenvolvimento de anticorpos, que determinam severa neutropenia.

Acetilcisteína	Derivado da l-cisteína, possui grupos sulfidríla que podem hidrolisar ligações dissulfeto na mucina, quebrando os oligômeros e tornando a mucina menos viscosa.	Mucolítico, inibidor de colagenases, auxilia na síntese da glutatona, melhora a perfusão microcirculatória, antídoto do acetaminofeno.	Hipertensos, lactantes, portadores de broncoespasmo.	Náusea, vômito, urticária e broncoespasmo.
Ondansetrona	Antagonista de receptores da serotonina.	Antiemético.	Lactantes, animais da raça Collie e portadores de insuficiência hepática.	Hipotensão, constipação, reações extrapiramidais, arritmias.
Clindamicina	Antibiótico lincosamida inibidor da síntese proteica bacteriana.	Bacteriostático contra Gram positivos e protozoários (Toxoplasma).	Animais atópicos, portadores de insuficiência hepática ou renal graves, lactantes (diarréias nos filhotes).	Gastroenterite e, quando administrada parenteralmente, dor no local da aplicação.
Cloroeto de Betanecol	Colinérgico procinético, agonista muscarínico seletivo.	Tratamento de retenção urinária funcional não obstrutiva.	Gestantes e portadores de obstruções urinárias, hipertireoidismo, inflamações e ulcerações gastrointestinais, obstrução intestinal, peritonite, epilepsia, asma, hipotensão e bradicardia severa.	Vômito, diarréia, salivação, anorexia, arritmias, hipotensão e asma.
Lactulose	Dissacarídeo sintético análogo à lactose.	Laxante osmótico, usado também na redução dos níveis de amônia na encefalopatia hepática.	Portadores de distúrbios hidroeletrólíticos.	Distensão gástrica, flatulência e desidratação
Ácido Ursodesoxicólico	Ácido biliar hidrofílico que medeia seus efeitos biológicos, inibe a síntese hepática de colesterol e promove a síntese de ácidos biliares, através de solubilização.	Colerético, litolítico e hepatoprotetor, especialmente indicado como terapia adjuvante das hepatopatias crônicas, inibindo a síntese hepática do colesterol e estimulando a produção de ácidos biliares.	Hipersensibilidade conhecida ao princípio ativo.	Diarréia.
Bedinvetmab	Anticorpo monoclonal canino recombinante que se liga ao fator de crescimento nervoso (NGF), reduz a ligação do NGF aos receptores da tropomiosina quinase A (TrkA) e do receptor de neurotrofina p75 (p75 NTR), além de diminuir a transdução do sinal TrkA em tipos celulares envolvidos na dor.	Reduz a quantidade de NGF disponível, modulando a dor em cães com osteoartrite por até 4 semanas.	Hipersensibilidade aos componentes da fórmula, gestantes, lactantes, cães destinados à reprodução, cães com idade inferior à 12 meses.	Sinais neurológicos (ataxia, convulsões, paresia, decúbito), incontinência urinária, polidipsia, poliúria.
Trazodona	Ansiolítico derivado da triazolopiridina, inibidor da recaptção da serotonina.	Modificador do comportamento, para tratamento de fobias e ansiedade.	Cardiopatas, hepatopatas, nefropatas, pacientes com glaucoma de ângulo fechado, midríase ou hipersensibilidade a algum componente.	Incoordenação, vômitos, diarréia, alterações no apetite, agitação, midríase, sialorréia.

Solução de Manitol	Diurético osmótico	Eleva a osmolaridade do filtrado glomerular, impedindo a absorção tubular da água, sendo utilizado na redução da pressão intracraniana e tratamento do edema cerebral, redução da pressão intraocular elevada quando esta não pode ser reduzida por outros meios.	Pacientes com anúria total, descompensação cardíaca grave, hipotensão, insuficiência cardíaca congestiva, congestão pulmonar, anemia secundária a nefropatia, discrasias sanguíneas, hipersensibilidade, hemorragia intracraniana ativa, desidratação severa e edema pulmonar.	Aumento da desidratação, náuseas, vômitos.
Robenacoxibe	AINE seletivo para COX-2	Tratamento e alívio da dor e inflamação associadas a traumatismos, cirurgias de tecidos moles e cirurgias ortopédicas e doenças articulares.	Filhotes, animais com úlceras gastrointestinais ou com doenças hepáticas, em associação a outros antiinflamatórios, hipersensibilidade à substância ativa ou a qualquer dos excipientes, gestantes e lactantes.	Vômitos, alterações nas fezes, diminuição do apetite, diarreia.
Brometo de Potássio	Depressor da excitabilidade neuronal, aumenta a inibição do GABA por hiperpolarização da membrana.	Anticonvulsivante (aumenta o limiar de excitação das células nervosas).	Gestantes, lactantes e portadores de insuficiência hepática ou renal.	Sedação, ataxia, tremores, parestesia de membros posteriores, pancreatite, polifagia, polidipsia, poliúria, vômito e constipação. Felinos: perda de peso, tosse e dispnéia.
Levetiracetam	Derivado da pirrolidona, liga-se à proteína 2A da vesícula sináptica do SNC, aumentando a quantidade disponível de vesículas secretoras para neurotransmissão.	Adjuvante no tratamento da epilepsia, previne seletivamente a hipersincronização das descargas epileptiformes e a propagação da atividade convulsiva, sem afetar a excitabilidade neuronal normal.	Gestantes, lactantes e portadores de insuficiência hepática ou renal.	Alterações de comportamento, sonolência, vômito e diarreia.
Selegilina	Dopaminérgico inibidor da monoaminoxidase (MAO) B.	Tratamento da síndrome de Cushing e da disfunção cognitiva canina.	Gestantes, associado à opióides.	Náuseas, sialorréia, vômito, anorexia, diarreia, letargia, prurido, mioclonia, alterações comportamentais.
Isoflurano	Anestésico geral inalatório, interage com receptores específicos nos neurônios, como os receptores GABA e os receptores de glutamato.	Indução ou manutenção anestésica.	Pacientes com histórico de hipertermia maligna, gestantes e portadores de traumatismo craniano e miastenia grave.	Depressão respiratória, hipotensão, arritmias cardíacas, tosse, náuseas, vômito, apnéia, laringoespasmos, íleo paralítico.
Sevoflurano	Anestésico geral inalatório, induz anestesia ligando-se a canais iônicos dependentes de ligantes e bloqueando a neurotransmissão do SNC.	Indução ou manutenção anestésica.	Pacientes com histórico de hipertermia maligna, gestantes e portadores de traumatismo craniano e miastenia grave.	Hipotensão, depressão respiratória, tosse, arritmias cardíacas, apnéia, náuseas, vômito, íleo paralítico.

Fonte: Elaborado pela autora baseado em PLUMB, 2017, SPINOSA, 2017 e VIANA, 2014.

Quadro 2 - Fármacos utilizados com maior frequência durante as atividades do ESO na Grande Aracaju.

FÁRMACO	MECANISMO DE AÇÃO	APLICAÇÃO CLÍNICA	CONTRA-INDICAÇÃO	EFEITOS ADVERSOS
Xilazina	Agonista alfa 2 adrenérgico.	Sedativo, analgésico, emético.	Animais com arritmias ventriculares, debilitados, portadores de disfunções cardíacas ou respiratórias, choque, hipotensão, desordens convulsivas e insuficiência hepática ou renal severas.	Êmese, tremores musculares, bradicardia, bradipnéia, aerofagia (cães), sialorréia, depressão nervosa e respiratória, óbito.
Cetamina	Bloqueador principalmente dos receptores de N-metil-D-aspartato (NMDAR).	Anestésico dissociativo, agente de contenção e sedativo.	Paciente com traumatismo crânio encefálico, epilepsia, glaucoma, insuficiência hepática ou renal, gestantes, hemorragias extensas e aqueles submetidos a mielografia ou procedimentos que envolvam faringe, laringe e traquéia.	Depressão respiratória, vômito, vocalização, dispnéia, tremores musculares, convulsões, sialorréia, cegueira, óbito.
Lidocaína	Bloqueio da transmissão do estímulo nervoso através da inibição dos fluxos iônicos na membrana celular neuronal.	Anestésico local, antiarrítmico da classe IB (arritmias ventriculares).	Pacientes portadores de bloqueios cardíacos graves e lactantes, com doença renal, insuficiência cardíaca congestiva, choque, hipovolemia, depressão respiratória e hipóxia.	Depressão, ataxia, tremores musculares, náuseas, vômito, nistagmo, convulsões, bradicardia, hipotensão e colapso circulatório, convulsões (felinos).
Fentanila	Agonista do receptor mi-opiídeo (MOR)	Pré-anestésico e analgésico.	Gestantes, pacientes geriátricos, debilitados, febris e com alterações respiratórias.	Depressão respiratória, bradicardia, excitação, convulsões, rigidez muscular, colapso cardíaco.
Sulfato de Morfina	Agonista do MOR	Analgésico, pré-anestésico, antiarréico e anti-tussígeno.	Lactantes, pacientes pediátricos, geriátricos ou debilitados e portadores de hipotireoidismo e insuficiência adrenocortical, respiratória ou renal.	Broncoespasmo, náusea, vômito, redução do peristaltismo, cólica, constipação, convulsões, depressão do sistema nervoso central (SNC), hipotermia, coma e óbito.
Diazepam	Benzodiazepínico agonista de receptores do GABA.	Pré-anestésico, ansiolítico, hipnótico, miorrelaxante, anticonvulsivante e estimulante do apetite.	Gestantes, lactantes, pacientes geriátricos, desidratados ou com insuficiência hepática ou renal, coma, choque e insuficiência respiratória.	Fasciculações musculares, fraqueza, irritabilidade, letargia, inapetência, êmese e ataxia (felinos) e excitação paradoxal (cães), depressão do SNC, hipotensão severa.
Cloridrato de Tramadol	Agonista opiídeo, análogo sintético da codeína, inibidor da recaptção de neurotransmissores (serotonina e noradrenalina). Agonista do MOR e antagonista do NMDAR.	Analgésico de ação central, anti-tussígeno.	Gestantes, pacientes geriátricos, severamente debilitados e portadores de epilepsia, hepatopatas e nefropatas (cautela).	Excitação, tremores musculares, inapetência, vômito, diarreia, prurido e depressão cardíaca e respiratória, depressão profunda, convulsões, coma, óbito.
Metadona	Agonista opioide total do MOR e antagonista do NMDAR.	Pré-anestésico e analgésico de ação central.	Gestantes em terço final da gestação, pacientes geriátricos, debilitados ou com traumatismo crânio encefálico.	Sedação, vômito, defecação, bradicardia e depressão respiratória, depressão do SNC, hipotermia, colapso cardiovascular.

Sulfato de Atropina	Agente anticolinérgico e um antagonista competitivo e reversível dos receptores muscarínicos	Midriático, antiarrítmico (bradicardias), pré-anestésico e antídoto de organofosforados e carbamatos.	Glaucoma de ângulo fechado, sinéquias posteriores, taquicardias, doenças intestinais obstrutivas, íleo paralítico, colite ulcerativa, obstruções urinárias, miastenia, intoxicação por amitraz, portadores de enterites infecciosas, neuropatias autonômicas, insuficiência hepática ou renal, hipertireoidismo, hipertensão, hipertrofia prostática, pacientes pediátricos ou geriátricos, gestantes (taquicardia fetal).	Xerostomia, constipação, retenção, excitação, convulsões, fotofobia, visual, hipertensão, circulatório. disfagia, vômito, urinária, ataxia, midriase, deficiência, taquicardia, colapso
Adrenalina	Catecolamina agonista alfa e beta-adrenérgica.	Vasoconstritora, broncodilatadora, hemostática e para ressuscitação cardíaca e tratamento da anafilaxia.	Gestantes e portadores de choque não anafilactóide, diabetes, hipertensão e fêmeas em trabalho de parto. Usar com cautela na hipovolemia e fibrilação cardíaca.	Ansiedade, tremores, excitabilidade, vômito, hipertensão, dispnéia, edema pulmonar, arritmias, acidose láctica, hiperuricemia, necrose no local da injeção.
Meloxicam	Antiinflamatório não-esteróide, inibidor preferencial da ciclooxigenase-2, inibindo a biossíntese das prostaglandinas.	Antiinflamatório e analgésico.	Gestantes, portadores de ulcerações gastrointestinais, hemorragias e insuficiência cardíaca, hepática ou renal graves, animais desidratados, hipovolêmicos ou hipotensos.	Vômito, ulcerações gastrointestinais e nefrotoxicidade.
Cefalexina	Antibiótico beta-lactâmico (cefalosporina de 1ª geração). Inibe a síntese da parede celular bacteriana.	Bactericida (Gram-positivos).	Administração oral para o tratamento de septicemia, choque ou peritonite, pacientes com histórico de hipersensibilidade a outros antibióticos beta-lactâmicos.	Reações de hipersensibilidade, necrose epidérmica tóxica (felinos), anorexia, vômitos, diarreia, nefrotoxicidade, neurotoxicidade, neutropenia, agranulocitose, trombocitopenia, hepatite, nefrite intersticial e necrose tubular, sialorréia, taquipnéia, excitação (caninos).
Penicilina G	Antibiótico beta-lactâmico. Inibe a síntese da parede celular bacteriana.	Bactericida (Gram-positivos).	Portadores de desequilíbrios eletrolíticos, doença renal, insuficiência cardíaca congestiva.	Reações de hipersensibilidade, neurotoxicidade.
Propofol	Agente anestésico agonista do neurotransmissor ácido gama-aminobutírico (GABA) através dos receptores GABA-A.	Sedativo e anestésico geral de curta ação, sem efeito analgésico.	Pacientes lactantes e portadores de choque, estresse intenso, hepatopatias, hipoproteinemia, hiperlipidemia, choque anafilático, convulsões.	Reações anafilactóides, depressão respiratória, apnéia, convulsão.
Ioimbina	Antagonista alfa-2 adrenérgico.	Reversor dos efeitos da xilazina, detomidina e amitraz.	Pacientes nefropatas, epilépticos.	Apreensão, excitação, tremores musculares, sialorréia, taquipnéia e hiperemia de mucosas.
Atipamezol	Antagonista alfa-2 adrenérgico	Reversor dos efeitos da xilazina, dexmedetomidina e amitraz.	Gestantes ou lactantes.	Vômito, diarreia, sialorréia, tremores musculares, excitação e agressividade.

Escopolamina	Inibidor da Acetilcolina (anticolinérgico).	Antiespasmódico.	Lactantes, neonatos ou portadores de atonia intestinal, colite ulcerativa, obstrução intestinal, hemorragia aguda, miastenia e obstrução urinária, portadores de alterações do ritmo cardíaco, hepatopatias, nefropatias, glaucoma de ângulo fechado, hipertensão, hipertireoidismo.	Mucosas secas, reações de hipersensibilidade, aumento da pressão intra-ocular, taquicardia, constipação, excitação, estrangúria, fraqueza, erupção cutânea, hipertermia, íleo paralítico, insônia, anorexia, vômito, supressão da lactação.
Timolol	Colírio ionotrópico oftalmológico.	Redução da pressão intraocular em pacientes com hipertensão ocular, glaucoma crônico ou glaucomas secundários.	Lactantes, gestantes, animais desidratados, hipotensos, com reserva cardíaca limitada, portadores de doenças respiratórias, diabéticos.	Bradycardia, depressão miocárdica, redução do débito cardíaco

Fonte: Elaborado pela autora baseado em PLUMB, 2017 e VIANA, 2014.

Quadro 3 - Nutracêuticos, suplementos alimentares e fármacos utilizados em fórmulas manipuladas no tratamento de pacientes com afecções ortopédicas e neurológicas acompanhados durante o ESO na RMR.

PRINCÍPIO ATIVO	MECANISMO DE AÇÃO	APLICAÇÃO CLÍNICA	CONTRA-INDICAÇÃO
Osteopet® (fósforo e silício biologicamente ativo)	Auxilia na redução de lesões da cartilagem pela inibição da colagenase e otimização do ácido hialurônico na composição articular; promove estabilização de macromoléculas como glicosaminoglicanos.	Artropatias, osteoartrite, remodelamento ósseo.	Nefropatias com hiperfosfatemia.
Magnésio Quelado	Repositor mineral, cofator enzimático, ativação da vitamina D, absorção de cálcio pelos ossos.	Coadjuvante no tratamento de afecções osteoarticulares.	-
Curcumina	Antiinflamatório e antioxidante.	Distúrbios cognitivos e locomotores.	-
<i>Boswellia Serrata</i>	Fitoterápico com ação anti-inflamatória não esteroide e analgésica.	Artropatias com presença de dor, fortalecimento de cartilagens, prevenção e tratamento de doenças osteoarticulares.	-
Colágeno do tipo II não desnaturado (UC-II)	Reposição de colágeno.	Tratamento de artropatias não infecciosas e fortalecimento de cartilagens (traqueia e pavilhão auricular).	-
Glucosamina	Precursor de constituintes das cartilagens.	Tratamento de artropatias não infecciosas.	Pacientes com alergia a mariscos, doença hepática crônica.
Ácido ascórbico (vitamina C)	Atua nas reações de oxirredução, bem como outras vias metabólicas incluindo a síntese de catecolaminas e na conversão de ácido fólico em ácido folínico.	Tratamento de afecções osteoarticulares e infecções urinárias.	-

Alfa-tocoferol (vitamina E)	Antioxidante lipossolúvel.	Aplicações tópicas em doenças dermatológicas, neuroprotetor.	-
Condroitina	Componente importante da complexa matriz extracelular, inibição da síntese de intermediários inflamatórios e metaloproteinases.	Tratamento de artropatias não infecciosas.	-
Betaglucanas	Ativação de macrófagos e linfócitos polimorfonucleares.	Ação anti inflamatória, antioxidante, imunomodulação.	-
L-triptofano	Aminoácido precursor da serotonina.	Antiestresse; distúrbios cognitivos.	-
Desmopet (<i>Desmodium adscendens</i> e <i>Lithothamnium calcareum</i>)	Nutracêutico fitoterápico. Promove detoxificação hepática por aumentar os níveis endógenos de enzimas antioxidantes.	Hepatoprotetor.	-
Ômega 3	Ácido graxo poliinsaturado de ação antioxidante; correção das anormalidades lipídicas do estrato córneo.	Aumenta a imunidade, auxilia no tratamento de doenças dermatológicas; reduz a hipertensão glomerular; antiinflamatório.	-

Fonte: Elaborado pela autora baseada em SCHUSTER, 2021.