



**UNIVERSIDADE FEDERAL RURAL DE PERNAMBUCO
DEPARTAMENTO DE MEDICINA VETERINÁRIA
BACHARELADO EM MEDICINA VETERINÁRIA**

**RELATÓRIO DE ESTÁGIO SUPERVISIONADO OBRIGATÓRIO REALIZADO
NO PARQUE ESTADUAL DOIS IRMÃOS (PEDI) E NO LABORATÓRIO DE
DOENÇAS INFECCIOSAS (LDIC) DA UNIVERSIDADE FEDERAL RURAL DE
PERNAMBUCO (UFRPE), RECIFE-PE**

**ADENITE SUPURADA EM GLÂNDULA DORSAL DE CATETO (*Pecari tajacu*):
RELATO DE CASO**

CARLOS ALBERTO FERREIRA DE ARAÚJO III

RECIFE, 2025



**UNIVERSIDADE FEDERAL RURAL DE PERNAMBUCO
DEPARTAMENTO DE MEDICINA VETERINÁRIA
BACHARELADO EM MEDICINA VETERINÁRIA**

**RELATÓRIO DE ESTÁGIO SUPERVISIONADO OBRIGATÓRIO REALIZADO
NO PARQUE ESTADUAL DOIS IRMÃOS (PEDI) E NO LABORATÓRIO DE
DOENÇAS INFECCIOSAS DA UNIVERSIDADE FEDERAL RURAL DE
PERNAMBUCO (LDIC - UFRPE), EM RECIFE-PE**

**ADENITE SUPURADA EM GLÂNDULA DORSAL DE CATETO (*Pecari tajacu*):
RELATO DE CASO**

CARLOS ALBERTO FERREIRA DE ARAÚJO III

Relatório de estágio supervisionado obrigatório realizado como trabalho de conclusão de curso de Bacharelado em Medicina Veterinária, sob orientação da Profa. Dr^a Érika Fernanda Samico Torres Fernandes Cavalcanti e sob supervisão das médicas veterinárias Dr^a Roberta Rosalie Nascimento e Silva e da Dr^a. Gabriela Gonçalves da Silva.

RECIFE, 2025

Dados Internacionais de Catalogação na Publicação (CIP)
Sistema Integrado de Bibliotecas da UFRPE
Bibliotecária Suely Manzi – CRB/4 - 809

A663a Araújo III, Carlos Alberto Ferreira de
Adenite supurada em glândula dorsal de cateto (*Pecari tajacu*):
relato de caso: relatório de estágio supervisionado obrigatório
realizado no Parque Estadual Dois Irmãos (PEDI) e no laboratório de
doenças infecciosas (LDIC) da Universidade Federal Rural de
Pernambuco (UFRPE), Recife-PE / Carlos Alberto Ferreira de
Araújo III. – 2025.

69 f.: il.

Orientadora: Érika Fernanda Torres Samico Fernandes
Cavalcanti.

Trabalho de Conclusão de Curso (Bacharelado em Medicina
Veterinária) – Universidade Federal Rural de Pernambuco,
Departamento de Medicina Veterinária, Recife, BR-PE, 2025.

Inclui bibliografia.

1. Animais silvestres 2. Jardins zoológicos 3. Glândulas
I. Cavalcanti, Érika Fernanda Torres Samico Fernandes, orient.
II. Título

CDD 636.089



UNIVERSIDADE FEDERAL RURAL DE PERNAMBUCO
Departamento de Medicina Veterinária
Coordenação do Curso de Bacharelado em Medicina Veterinária

FICHA DE AVALIAÇÃO DO RELATÓRIO

I) IDENTIFICAÇÃO DO ALUNO

NOME: Carlos Alberto Ferreira de Araújo III

CPF: 709.127.664-76

II) TÍTULO DO RELATÓRIO:

RELATÓRIO DE ESTÁGIO SUPERVISIONADO OBRIGATÓRIO REALIZADO NO PARQUE ESTADUAL DOIS IRMÃOS (PEDI) E NO LABORATÓRIO DE DOENÇAS INFECCIOSAS (LDIC) DA UNIVERSIDADE FEDERAL RURAL DE PERNAMBUCO (UFRPE), RECIFE-PE. Com título: INFEÇÃO DE GLÂNDULA DORSAL EM CATETO (PECARI TAJACU)

IV) BANCA AVALIADORA

MEMBROS:

Profª. Drª. Erika Fernanda Torres Samico Fernandes Presidente - Orientador
Cavalcanti

Profª. Drª. Andrea Alice da Fonseca Oliveira Membro Titular 1

Profª. Drª. Maria Betânia de Queiroz Rolim Membro Titular 2

Med. Vet. Roberta Rosalie Nascimento e Silva Membro Suplente

V) PARÂMETROS DE AVALIAÇÃO (Nota de 0 a 10,0 para todos os parâmetros):

1 - APRESENTAÇÃO DO CONTEÚDO DO RELATÓRIO:

1º examinador	2º examinador	3º examinador	MÉDIA
10,0	10,0	10,0	10,0

2 - DEFESA ORAL DO CONTEÚDO DO RELATÓRIO:

1º examinador	2º examinador	3º examinador	MÉDIA
10,0	10,0	10,0	10,0

3 - ARGUIÇÃO DO CONTEÚDO DO RELATÓRIO:

1º examinador	2º examinador	3º examinador	MÉDIA
10,0	10,0	10,0	10,0

VI) MÉDIA FINAL

Recife, 04 de agosto de 2025.

Membro titular 1

Presidente

Membro titular 2



UNIVERSIDADE FEDERAL RURAL DE PERNAMBUCO
DEPARTAMENTO DE MEDICINA VETERINÁRIA

ADENITE SUPURADA EM GLÂNDULA DORSAL DE CATETO (*Pecari tajacu*):
RELATO DE CASO

Relatório elaborado por Carlos Alberto Ferreira de Araújo III

Aprovado em 04/08/2025

BANCA EXAMINADORA

Prof^a. Dr^a. ERIKA FERNANDA TORRES SAMICO FERNANDES CAVALCANTI
DEPARTAMENTO DE MEDICINA VETERINÁRIA DA UFRPE

Prof^a. Dr^a. ANDRÉA ALICE DA FONSECA OLIVEIRA
DEPARTAMENTO DE MEDICINA VETERINÁRIA DA UFRPE

Prof^a. Dr^a. MARIA BETÂNIA DE QUEIROZ ROLIM
DEPARTAMENTO DE MEDICINA VETERINÁRIA DA UFRPE

DEDICATÓRIA

Dedico este trabalho à minha família, por todo o apoio e incentivo que me deram em minha trajetória ao longo da graduação.

AGRADECIMENTOS

Agradeço primeiramente a Deus, não apenas por essa incrível conquista de concluir o curso que idealizei para mim, mas principalmente pela salvação em Cristo, sem a qual eu seria o mais miserável de todos os homens. Deus é a minha rocha, o meu alento, e sem Ele eu não sou nada. Não foi por minhas forças que cheguei até aqui, mas sim porque Ele me sustentou e me capacitou. A Ele toda a glória eternamente!

Agradeço aos meus pais por todo o apoio e incentivo. Foram vocês que tornaram tudo isso possível. Vocês acreditaram em mim quando nem mesmo eu acreditei. Foi a base que vocês me deram que me permitiu chegar onde cheguei, e por isso e muitas outras coisas eu sou profundamente grato. Obrigado, mãe, por ter me inspirado a seguir uma carreira no âmbito das ciências da saúde, um mundo incrível de informações fascinantes. Obrigado, pai, por me inspirar a ser um profissional focado e dedicado que dá o melhor em tudo que faz. Amo vocês demais!

Agradeço aos meus irmãos, Liu, Kaká e Tuca, vocês são os melhores irmãos que eu poderia ter. Sou muito grato a Deus pelo privilégio de ter vocês ao meu lado. Vocês sempre me incentivaram e admiraram as minhas aventuras na veterinária, e isso me motivou a seguir confiante na profissão que escolhi. Amo muito vocês!

Agradeço a tão querida professora Dra. Érika Samico, minha orientadora que eu tanto admiro. A senhora é uma grande inspiração para mim. Nunca esquecerei do quão incríveis eram as suas aulas, e do quanto elas me faziam querer ser um profissional igual à senhora, apaixonado pelo que faz e muito competente. Agradeço também aos demais professores, em especial as professoras Andrea Alice, Maria Betânia, Andrea Paiva (Deinha), Maria Taciana, Renata Pimentel, Jaqueline Bianque, Lilian Arantes e Jacinta Leite, e os professores Fernando Leandro, Anísio, Coutinho, André, Jean, Filipe e Leucio. Obrigado por me inspirarem.

Agradeço aos meus colegas de graduação, primeiramente ao meu grupo do primeiro período, o figurinhas, composto por Sanderson, Júlia, Nanda e Letícia. Vocês marcaram a minha jornada na graduação, pois foi juntos que começamos a desbravar esse universo incrível que é a medicina veterinária. Agradeço em especial a Sanderson, meu colega desde o início da graduação, que esteve ao meu lado durante todo esse tempo. Nossas risadas, estudos e reuniões no meet vão ficar marcadas pra sempre na minha história. Agradeço também a Duda, um presente que a França me deu, Richard e Alice, por compartilharem comigo o amor por animais silvestres e por terem me ensinado muito com suas experiências. À Dra. Vitória, com quem tive o privilégio de viver tantas

aventuras na Europa. À turma SV3 Pandêmicos e Franceses, que proporcionou um ambiente agradável e descontraído quando eu retornei à faculdade depois de 1 ano fora.

Agradeço aos meus amigos da escola, que estiveram comigo por tantos anos. Quanto mais o tempo passa, mais tenho certeza de que nossa amizade é para a vida toda.

Agradeço às médicas veterinárias Dra. Ana Luiza (Lulu) e Dra. Amanda por todos os ensinamentos na clínica e pelos bons momentos que tivemos juntos.

Agradeço à equipe do Parque Estadual de Dois Irmãos (veterinários, biólogos, estagiários, zootecnistas e tratadores) que tanto me ensinou durante o meu estágio obrigatório, em especial as veterinárias Dra. Roberta, Dra. Rhaysa e Dra. Laura, e o veterinário Dr. Vitor.

Agradeço à equipe do LDIC e do LabMol por tornarem o aprendizado da microbiologia tão interessante e descontraído. Gosto ainda mais das bactérias por causa dessa equipe.

Agradeço aos meus colegas do GEAS por todos os momentos de aprendizado. Aprendi muito nesse grupo de estudos incrível, não apenas sobre os animais silvestres, mas também sobre trabalho em equipe e postura profissional.

EPÍGRAFE

« Salmo de ações de graças

Celebrai com júbilo ao SENHOR, todas as terras.

Servi ao SENHOR com alegria,

apresentai-vos diante dele com cântico.

Sabei que o SENHOR é Deus;

foi ele quem nos fez, e dele somos;

somos o seu povo e rebanho do seu pastoreio.

Entrai por suas portas com ações de graças

e nos seus átrios, com hinos de louvor;

rendei-lhe graças e bendizei-lhe o nome.

Porque o SENHOR é bom,

a sua misericórdia dura para sempre,

e, de geração em geração, a sua fidelidade. »

Salmo 100

LISTA DE FIGURAS

Figura 1 Ambulatório da DVB.....	19
Figura 2 Manejo de Check up em tamanduá-bandeira (<i>Myrmecophaga tridactyla</i>).....	21
Figura 3 Manejo cooperativo para vermifugação de suçuarana (<i>Puma concolor</i>).....	22
Figura 4 Tratamento dentário em hipopótamo (<i>Hippopotamus amphibius</i>).....	23
Figura 5 Abertura de casco de jabuti (<i>Chelonoidis carbonaria</i>) em necropsia.	24
Figura 6 Soltura de suaçubóia (<i>Corallus hortulanus</i>).....	26
Figura 7 Poda de bambu realizada em recinto do setor de aves do PEDI.....	28
Figura 8 Lesão ocular em cágado-de-barbicha (<i>Phrynops geoffroanus</i>).....	32
Figura 9 Tratamento de lesão de casco com uso de pele de tilápia em cágado-de-barbicha (<i>Phrynops geoffroanus</i>). (A) lesão antes do início do tratamento. (B) elaboração de curativo com pele de tilápia. (C) Aspecto da lesão após o tratamento, momentos antes da aplicação de resina.....	32
Figura 10 Necropsia de jabuti (<i>Chelonoidis carbonaria</i>).....	33
Figura 11 Necropsia de píton albina (<i>Phyton molurus</i>).....	33
Figura 12 Processo de conservação de pele de <i>Phyton molurus</i>	34
Figura 13 coleta de sangue em testudite.....	34
Figura 14 Análise de células sanguíneas de réptil no LPCV (UFRPE).....	35
Figura 15 Cirurgia exploratória de murucututu (<i>Pulsatrix perspicillata</i>).....	36
Figura 16 Manejo de cerva (<i>Subolo guazoubira</i>).....	37
Figura 17 Manejo de capivara (<i>Hydrochoerus hydrochaeris</i>).....	38
Figura 18 Meios de cultivo.....	41
Figura 19 Alça flambada.....	42
Figura 20 POP sobre técnicas de semeadura.....	42
Figura 21 Corantes utilizados na técnica de coloração de Gram. Da esquerda para a direita: violeta genciana, lugol fraco, solução descolorante e fucsina fenicada.....	44
Figura 22 Processo de coloração de gram.....	45
Figura 23 Análise de morfologia de bacilos gram negativos sugestivos de <i>Bacillus</i> spp.....	45

Figura 24 Medição de halos para classificação de microrganismos quanto a resistência à antibióticos em sensíveis, intermediários ou resistente.....	46
Figura 25 Bateria de testes bioquímicos.....	46
Figura 26 (A) Colocação do meio MacConkey em placas. (B) secagem do meio em fluxo laminar.....	47
Figura 27 Preparo de reação para eletroforese.....	48
Figura 28 Avaliação clínica de pele de caprino do departamento de zootecnia da UFRPE para coleta de amostras	49
Figura 29 Coleta de crostas em equino com suspeita de dermatofilose.....	49
Figura 30 Embalagem de materiais para esterilização.....	50
Figura 31 Cateto (<i>Pecari tajacu</i>).....	59
Figura 32 Retrolavagem da glândula dorsal realizada com solução Dakin.....	60
Figura 33 Drenagem do conteúdo amarronzado da abertura da glândula dorsal.....	61
Figura 34 Exame ultrassonográfico em cateto (<i>Pecari tajacu</i>).....	62
Figura 35 Realização de tratamento injetável subcutâneo em cateto (<i>Pecari tajacu</i>).....	63
Figura 36 Bloqueio anestésico da glândula dorsal em cateto (<i>Pecari tajacu</i>).....	64
Figura 37 Procedimento cirúrgico de exérese de glândula dorsal em cateto.....	64
Figura 38 Assepsia de glândula dorsal de cateto (<i>Pecari tajacu</i>) para coleta de material para exames.....	65

LISTA DE QUADROS

Quadro 1.	Relação de afecções clínicas em mamíferos, acompanhados no PEDI, no período de estágio supervisionado, de 14/04/2025 a 20/06/2025.....	29
Quadro 2.	Relação de afecções clínicas em aves, acompanhados no PEDI, no período de estágio supervisionado, de 14/04/2025 a 20/06/2025.....	30
Quadro 3.	Relação de afecções clínicas em répteis, acompanhados no PEDI, no período de estágio supervisionado, de 14/04/2025 a 20/06/2025.....	30
Quadro 4.	Casuística de exames feitos no LDIC entre os dias 25/06/2025 e 23/07/2025.....	51
Quadro 5.	Fármacos utilizados no protocolo de tratamento do cateto.....	63

LISTA DE GRÁFICOS

Gráfico 1. Casuística de animais atendidos no PEDI de 14/04/2025 a 20/06/2025.....	31
Gráfico 2. Casuística de amostras processadas no LDIC de 25/04/2025 a 28/07/2025.....	51

RESUMO

O Estágio Supervisionado Obrigatório (ESO) é uma disciplina obrigatória do 11º período do curso de bacharelado em Medicina Veterinária da Universidade Federal Rural de Pernambuco (UFRPE). O ESO consiste em uma carga horária de 420 horas que pode ser cumprida em um ou mais estabelecimentos. O objetivo deste trabalho foi descrever as vivências práticas experienciadas entre os dias 14 de abril e 20 de junho de 2025 no Parque Estadual de Dois Irmãos (PEDI) e de 23 de junho a 28 de julho de 2025 no Laboratório de Doenças Infectocontagiosas (LDIC) da UFRPE, e relatar um caso clínico que pôde ser acompanhado durante o período de estágio e que fundamenta o trabalho intitulado “Adenite supurada em glândula dorsal de cateto (*Pecari tajacu*)”. As atividades foram desenvolvidas sob a orientação da professora Dra. Érika Fernanda Torres Samico Fernandes Cavalcanti e as práticas foram supervisionadas pela médica veterinária Dra. Roberta Rosalie Nascimento e Silva, no PEDI, e pela Dra. Gabriela Gonçalves da Silva, no LDIC. A experiência adquirida durante o ESO foi fundamental para o aprofundamento nos conhecimentos teóricos e práticos relacionados à medicina da conservação de animais silvestres sob cuidados humanos e ao diagnóstico microbiológico.

Palavras-chaves: Estágio supervisionado obrigatório, PEDI, LDIC, cateto

SUMÁRIO

CAPÍTULO 1 - Descrição das atividades realizadas durante os estágios.....	16
1. INTRODUÇÃO.....	16
2. PARQUE ESTADUAL DE DOIS IRMÃOS (PEDI).....	17
2.1. Descrição do PEDI.....	17
2.2. Atividades desenvolvidas no PEDI.....	20
2.2.1. Medicina preventiva.....	20
2.2.2. Tratamentos.....	22
2.2.3. Necropsias.....	23
2.2.4. Rondas e observações.....	23
2.2.5. Resgates e abordagens de animais de vida livre.....	24
2.2.6. Enriquecimento ambiental.....	25
2.2.7. Condicionamento.....	26
2.2.8. Outras atividades.....	26
2.3. Casuística do PEDI.....	27
2.4. Atividades específicas.....	30
2.4.1. Répteis.....	30
2.4.2. Aves.....	34
2.4.3. Mamíferos.....	36
2.5. Discussão e Considerações Finais.....	38
3. LABORATÓRIO DE DOENÇAS INFECTOCONTAGIOSAS DA UFRPE (LDIC). 39	39
3.1. Descrição do LDIC.....	39
3.2. Descrição das atividades desenvolvidas no LDIC.....	40
3.2.1. Culturas.....	40
3.2.2. Coloração de Gram.....	42
3.2.3. Antibiogramas.....	44
3.2.4. Testes bioquímicos.....	45
3.2.5. Preparação de meios.....	46
3.2.6. Extração de DNA e técnica de PCR.....	46
3.2.7. Coleta de amostras.....	47
3.2.8. Esterilização e descontaminação de materiais.....	48
3.3. Casuística do LDIC.....	49
3.4. Discussão e Considerações Finais.....	50
CAPÍTULO 2 - Caso clínico.....	52
Resumo.....	52
1. INTRODUÇÃO.....	54
2. OBJETIVOS.....	55
3. REVISÃO DE LITERATURA.....	55
4. DESCRIÇÃO DO CASO.....	57

5. DISCUSSÃO.....	64
6. CONCLUSÃO.....	68
7. REFERÊNCIAS.....	69

CAPÍTULO 1 - Descrição das atividades realizadas durante os estágios

1. INTRODUÇÃO

O Estágio Supervisionado Obrigatório (ESO), com sua carga horária total de 420 horas, corresponde ao décimo primeiro período do curso de bacharelado em medicina veterinária da Universidade Federal Rural de Pernambuco (UFRPE), sendo a etapa final da graduação. É durante o ESO que os graduandos em medicina veterinária podem escolher uma área de maior interesse para que possam ter vivências práticas associadas ao conteúdo teórico adquirido ao longo de sua formação. Esta etapa do curso é de extrema importância, pois permite que os estudantes se desenvolvam no âmbito pessoal e profissional, adquirindo experiências que serão úteis no mercado de trabalho.

Neste trabalho são descritas as atividades realizadas durante o estágio supervisionado obrigatório do discente Carlos Alberto Ferreira de Araújo III sob orientação da Profa. Dr^a Erika Fernanda Torres Samico Fernandes Cavalcanti. O estágio ocorreu em dois locais distintos, a saber, o Parque Estadual de Dois Irmãos (PEDI), sob supervisão da médica veterinária Roberta Rosalie Nascimento e Silva, no período de 14 de abril a 20 de junho de 2025, e no laboratório de bacterioses da UFRPE, entre os dias 23 de junho e 28 de julho sob a supervisão da médica veterinária Gabriela Gonçalves da Silva.

O objetivo de realizar o ESO nos locais citados anteriormente foi aprofundar os conhecimentos em medicina da conservação de animais silvestres sob cuidados humanos e adquirir experiência em laboratório na área de medicina veterinária preventiva particularmente no diagnóstico microbiológico. Como trabalho de conclusão de curso, foi descrito um relato de caso do PEDI intitulado “Adenite supurada em glândula dorsal de cateto (*Pecari tajacu*): relato de caso”.

2. PARQUE ESTADUAL DE DOIS IRMÃOS (PEDI)

2.1. Descrição do PEDI

O Parque Estadual de Dois Irmãos (PEDI), localizado no bairro de Dois Irmãos em Recife-PE, é uma unidade de conservação que compreende 1.158 hectares de Mata Atlântica e que alberga um zoológico que ocupa aproximadamente 14 hectares desta área.

Os animais que vivem no zoológico apresentam origens variadas, podendo ser nascidos no próprio parque ou oriundos de outros zoológicos ou de centros de triagem e Reabilitação de Animais Silvestres (CETRAS). Muitos desses animais não apresentam condições de sobreviver em vida livre na natureza, e por isso precisam ser mantidos sob cuidados humanos.

A manutenção de animais em zoológicos é fundamental para garantir qualidade de vida aos animais que não podem retornar à natureza. Adicionalmente, estes locais são fundamentais para promover a conservação de espécies ameaçadas, com possibilidade de reprodução em cativeiro para posterior reintrodução na natureza, e a educação ambiental, conscientizando a população quanto ao papel dos animais no meio ambiente e atentando para a importância de sua conservação. Além disso, os zoológicos são ambientes favoráveis à pesquisa envolvendo a fauna e a flora, sendo, portanto, locais essenciais para a divulgação científica.


O PEDI é administrado pela Secretaria de Meio Ambiente, Sustentabilidade e de Fernando de Noronha do Governo do Estado de Pernambuco (SEMAS/PE) e, dos animais que lá habitam, mais de 300 estão sob cuidados humanos no zoológico, incluindo aves, répteis e mamíferos. O atual Parque Estadual recebeu esse título em 1998 pela Lei Estadual nº 11.622, um ano depois de sua fundação como reserva ecológica, em 1997.

Para além dos setores de exposição de animais, o PEDI conta com outros departamentos, a saber: administração, divisão de veterinária e biologia (DVB), divisão de nutrição animal (DNA), centro de educação ambiental (CEA), biotério, quarentena, setor extra, internamento e sementeira.

A DVB conta com uma equipe formada por 4 médicos veterinários, 4 biólogos, 16 tratadores, sendo dois deles voltados para o bem-estar animal, e estagiários. Esses profissionais também são responsáveis pelos setores extra, de internamento e de quarentena, os quais estão incluídos na DVB. Esse departamento conta com um

ambulatório (figura 1), uma sala de técnicos, uma sala de estagiários e um berçário, e, juntamente com a quarentena e o internamento, inclui atividades variadas que visam o tratamento dos animais enfermos, seja os que apresentam afecções crônicas ou os que eventualmente são acometidos por outras patologias. No ambulatório são preparados os tratamentos dos animais em exposição, internados e em quarentena, e esses podem ser feitos uma, duas ou três vezes ao dia, a depender do caso em questão.

Figura 1. Ambulatório da DVB.



Fonte: Autor (2025).

O internamento abriga os animais que estão passando por tratamentos que necessitam de acompanhamento e supervisão constantes, seja de curto ou longo prazo, cujos recintos estão em manutenção, que estão de recuperação após procedimentos cirúrgicos e/ou anestésicos, ou que ainda não estão aptos para entrar no setor de exibição. Tendo em vista estes pontos, evita-se ao máximo a entrada de muitas pessoas nesse setor, para evitar barulhos, cheiros ou outros fatores desencadeadores de estresse nos animais. A intenção é isolar os animais para que eles possam se recuperar da melhor forma possível.

O setor de quarentena abriga animais recentemente transferidos para o PEDI, sejam eles vindos de outros zoológicos, de vida livre ou de centros de triagem e reabilitação de animais silvestres (CETAS). O objetivo desse setor é isolar os animais recém chegados para que eles se adaptem ao novo local e mantê-los em observação, evitando a transmissão de possíveis doenças para outros indivíduos do plantel e promovendo biossegurança para o zoológico. Nesse contexto, são realizados exames nos animais quarentenados, como hemograma, parasitológico de fezes, exames de imagem,

sorologia e PCR para diversos agentes.

O setor extra alberga animais que não estão em exposição por motivos variados. Esse local também pode servir de alojamento temporário para animais que não possuem um recinto definitivo no parque, e é lá onde ficam alojados alguns dos animais que servem para alimentação e que ficam sob responsabilidade da equipe do biotério.

O biotério conta com dois bioteristas, sendo o setor onde se criam e mantêm animais vivos para fins de alimentação de espécies carnívoras. Os animais utilizados para estes fins no zoológico são ratos, porquinhos-da-índia e galinhas. O DNA, por outro lado, comporta profissionais como zootecnistas e manipuladores de alimentos, além de estagiários, sendo formado por uma cozinha, um depósito de alimentos, uma câmara fria e uma sala de rações. É nesse departamento que são formuladas as dietas de cada animal, levando em conta os hábitos alimentares de cada espécie e as particularidades de saúde de alguns indivíduos. Tanto o biotério quanto o setor de nutrição seguem protocolos de higiene e biossegurança visando garantir a inocuidade dos alimentos que serão ofertados aos animais.

Os demais setores do parque, como o CEA, a administração e a sementeira incluem uma ampla gama de profissionais, tais como administradores, biólogos, engenheiros, arquitetos, motoristas, seguranças, publicitários, zeladores, entre outros. O CEA promove atividades de educação ambiental, como visitas guiadas, trilhas e programações educativas para crianças, e também conta com o apoio de estagiários.

As atividades do ESO foram desenvolvidas majoritariamente na DVB, onde se planejam os manejos e os tratamentos dos animais, bem como a ambientação dos recintos e as atividades de enriquecimento ambiental. O planejamento dos manejos é realizado por meio do diálogo entre a equipe multidisciplinar do departamento, a saber, os biólogos e os médicos veterinários, enquanto que os tratamentos são propostos apenas pelos veterinários. Já a ambientação dos recintos e o enriquecimento ambiental são organizados pelos biólogos.

Caso haja demanda de realização de exames de imagem, histopatológicos, necropsias ou procedimentos cirúrgicos de alta complexidade nos animais, eles são enviados para clínicas veterinárias parceiras ou para o hospital veterinário da UFRPE. A análise de amostras como fezes, urina e sangue normalmente são enviadas para laboratórios particulares parceiros, mas também podem ser enviadas para os laboratórios

específicos da UFRPE.

2.2. Atividades desenvolvidas no PEDI

Durante o período de estágio, foi possível realizar diversas atividades de rotina do DVB, que incluem o tratamento de animais com afecções crônicas, o atendimento de emergências, a realização de check-ups, elaboração de protocolos de medicina preventiva, entre outros, bem como o auxílio em atividades de outros setores, como o biotério..

2.2.1. Medicina preventiva

O foco do PEDI é trabalhar sob a perspectiva da medicina preventiva, priorizando-se o monitoramento constante dos animais para evitar atendimentos de urgência, visto que estes podem ser estressantes para os animais silvestres. Sendo assim, os animais são enviados para o ambulatório ou para clínicas parceiras para a execução de exames ou procedimentos específicos apenas quando realmente necessário ou para a realização de *check ups* periódicos (figura 2).

A realização de check ups é fundamental para traçar o perfil de saúde dos animais do zoológico, e permite que se tomem atitudes preventivas a depender dos achados encontrados quando da realização de exames complementares. Esses exames incluem hemogramas, bioquímicos, parasitológicos de fezes, sorologias e exames de imagem como ultrassonografia, radiografia e até mesmo tomografia.

Figura 2. Manejo de *check up* em tamanduá-bandeira (*Myrmecophaga tridactyla*).



Fonte: Autor (2025).

Os exames parasitológicos são realizados semestralmente, e sempre que há necessidade, os animais são vermifugados. A escolha do vermífugo a ser utilizado é pensada com base na dosagem a ser administrada, ação sobre parasitas específicos e facilidade de administração. Aspectos como as particularidades de cada animal e se existe condicionamento ou não também são levados em consideração. Na figura 3, é possível visualizar a realização de um condicionamento em suçuarana (*Puma concolor*) por meio da alimentação, com a finalidade de administrar antiparasitário de forma intramuscular.

Figura 3. Manejo cooperativo para vermifugação de suçuarana (*Puma concolor*).



Fonte: Autor (2025).

Biometrias também são realizadas semestralmente, com a finalidade de contabilizar o número de animais, realizar leituras de microchip e avaliar o escore corporal de cada indivíduo. As biometrias são realizadas especialmente nos cágados, visto que são o grupo de espécies mais numeroso do zoológico, e permitem ter um maior controle sobre o plantel e dieta fornecida.

No período do inverno, as afecções respiratórias são recorrentes entre os animais, particularmente entre as aves e os primatas, de forma que o manejo preventivo é essencial para garantir a sanidade e o bem-estar animal para esses animais no zoológico. Tendo em vista esse fato, foram realizados ao longo do período de estágio, alguns protocolos de prevenção nos animais, visando evitar a aquisição de parasitoses e outras doenças. O manejo preventivo incluía a administração de própolis, gengibre, mel e sementes de abóbora, que possuem ação medicinal, incluindo o fortalecimento do sistema imune, efeito anti-inflamatório e antioxidante e ação antiparasitária.

2.2.2. Tratamentos

Os tratamentos são prioritariamente realizados por meio da alimentação, a fim de evitar manejos estressantes nos animais, e, sendo assim, o trabalho de preparar medicações está muito ligado às dietas elaboradas no setor de nutrição. Entretanto, visto que nem sempre essa modalidade é possível, outras formas de tratamentos farmacológicos também são realizadas, por meio de outras vias de administração, como a intramuscular, a intravenosa ou a subcutânea.

Sempre que há necessidade de tratar algum animal, e uma vez que os tratamentos e as vias de administração são estabelecidos pelos veterinários, eles são repassados para os estagiários, sendo levados em conta aspectos como a praticidade e o bem-estar animal. O preparo das medicações inclui o cálculo de dosagens, organização dos materiais necessários e, quando a via de administração é a oral, a inclusão das medicações nos alimentos pré-preparados pelo setor de nutrição.

Os estagiários auxiliam os veterinários na preparação dos medicamentos no início do turno, a partir das 8 horas, e, dependendo da complexidade do tratamento, também podem realizá-los (figura 4). Também foi possível realizar a preparação de fórmulas homeopáticas, seguindo a metodologia específica de cada formulação.

Figura 4. Tratamento dentário em hipopótamo (*Hippopotamus amphibius*).



Fonte: Autor (2025).

Quando a situação exige uma contenção, seja ela química ou física, um roteiro de

manejo é realizado a fim de estabelecer o passo a passo do procedimento, buscando eficiência e rapidez. Esta documentação é elaborada por veterinários e, dependendo do tipo de manejo, biólogos, que também dão suporte no manejo propriamente dito. Os estagiários eram informados sobre os protocolos de manejo antes da abordagem dos animais, a fim de que estivessem cientes da sequência de ações a serem realizadas.

2.2.3. Necropsias

A realização de necropsias dos animais do PEDI se dá no laboratório de diagnóstico animal (LDA) da UFRPE. As necropsias permitem esclarecer a causa da morte dos animais e conferem informações importantes sobre melhorias a serem feitas em manejos futuros. A parceria com o LDA também permite a realização de exames histopatológicos, que são definitivos no diagnóstico dos achados de necropsia. Nesse contexto, foi possível acompanhar a necropsia de 4 espécies durante o período de estágio, incluindo mamíferos (*Pecari tajacu* e *Hydrochoerus hydrochaeris*) e répteis (*Python molurus* e *Chelonoidis carbonaria*). A necropsia do jabuti está ilustrada na figura 5.

Figura 5. Abertura do casco de jabuti (*Chelonoidis carbonaria*) em necropsia.



Fonte: Autor (2025).

2.2.4. Rondas e observações

Rondas são realizadas diariamente no zoológico com a finalidade de observar possíveis irregularidades nos animais e seus recintos, tais como comportamentos anormais, brigas, lesões, presença de animais de vida livre dentro dos recintos, entre outros. Em dias chuvosos, a atenção é dobrada para a possibilidade de quedas de galhos ou outras

estruturas dentro dos recintos, que podem eventualmente causar danos aos animais ou à estrutura dos recintos. As rondas são realizadas por veterinários, biólogos, estagiários e tratadores, e as observações feitas pelos estagiários são repassadas para os profissionais.

Além das rondas diárias, em algumas ocasiões alguns animais precisavam ficar sob observação, seja por estarem de recuperação de procedimentos anestésicos, por estarem em tratamento específico ou por terem demonstrado algum comportamento particular que pode ou não ser indicativo de problemas. Os estagiários faziam observações de animais frequentemente, e com isso foi possível compreender mais sobre o comportamento de diversas espécies.

2.2.5. Resgates e abordagens de animais de vida livre

A unidade de conservação onde o parque Estadual de Dois Irmãos está inserido comporta diversas espécies de animais de vida livre, incluindo mamíferos, aves e répteis, e também faz parte das atividades do zoológico o resgate desses animais quando são encontrados nas imediações do zoológico (figura 6). O objetivo do resgate é devolver essas espécies para a mata, evitando que tenham contato próximo com o público, a fim de preservar seus instintos selvagens, que são essenciais para a sobrevivência. Além disso, manter distância é importante pois animais de vida livre podem transmitir doenças para os seres humanos, e vice-versa, e a interferência humana pode prejudicar populações de animais.

Figura 6. Soltura de suaçubóia (*Corallus hortulanus*).



Fonte: Autor (2025).

Em alguns casos, animais de vida livre podem necessitar de algum tipo de tratamento, e, nessas situações, os veterinários do zoológico prestam assistência médica. Esses animais podem ser mantidos em tratamento no setor de internamentos até a recuperação e alta clínica, sendo posteriormente reintroduzidos na unidade de conservação.

2.2.6. Enriquecimento ambiental

Uma atividade de grande importância para o dia a dia dos animais mantidos sob cuidados humanos é a realização de enriquecimentos ambientais. Promovidas e organizadas pelos biólogos, essas atividades visam estimular os animais a desenvolverem seus comportamentos naturais, e envolvem a interação dos animais com outros seres e com o ambiente em que está inserido. O enriquecimento ambiental torna a vida em cativeiro mais semelhante à vida livre, e por isso promove o bem-estar animal, reduzindo o estresse, evitando distúrbios comportamentais e elevando as taxas reprodutivas.

O enriquecimento ambiental pode ser exercido por diferentes métodos: social, físico, sensorial, cognitivo e alimentar, e o tipo a ser realizado vai depender das particularidades de cada espécie. A elaboração dos enriquecimentos contava com a participação ativa dos estagiários sob supervisão dos biólogos, que orientavam sobre o que deveria ser feito e o objetivo das atividades, ressaltando sempre o comportamento das

espécies, as particularidades de cada indivíduo e a importância da escolha dos materiais a serem utilizados.

2.2.7. Condicionamento

Com a finalidade de facilitar os tratamentos, muitos animais do zoológico passam por um processo de condicionamento, onde um protocolo de treinamento é realizado a fim de fazer com que haja cooperação por parte do animal no momento dos procedimentos. Esse tipo de abordagem evita a realização de manejos estressantes e a utilização de fármacos para contenção química.

O condicionamento está sempre associado ao fornecimento de recompensas para o animal por meio de estímulos sensoriais (alimento ou até mesmo carícias), uma vez que o mesmo contribui com a realização de procedimentos terapêuticos ou outros tipos de manejo. Durante o período de estágio foi possível acompanhar e participar de diferentes métodos de condicionamento.

2.2.8. Outras atividades

Para além das atividades clínicas, outras tarefas são desenvolvidas no PEDI com a finalidade de promover o bem-estar dos animais e a manutenção da estrutura do zoológico. Dessa forma, foram realizadas podas visando reduzir a umidade e promover a entrada de luz solar nos recintos (figura 7). Além disso, foi feita a ambientação de recintos, onde foram colocados elementos que permitem a interação do animal com o ambiente em que estão inseridos, como troncos de árvores, plantas e cipós. As ambientações eram coordenadas pelos biólogos, e todas as mudanças realizadas eram pensadas de forma particular com base no comportamento de cada espécie.

Durante as atividades de manutenção, os animais eram observados para que fossem detectados possíveis sinais de estresse decorrentes do excesso de barulhos ou movimentações, e assim, a necessidade de transferi-los para o setor de internamento era avaliada, já que esse local era mais isolado, o que permitia que os animais pudessem se recuperar. Quando as atividades finalizavam, os animais podiam voltar para os seus recintos.

Figura 7. Poda de bambu realizada em recinto do setor de aves do PEDI.



Fonte: Autor (2025).

2.3. Casuística do PEDI

Ao longo do estágio, foi possível participar ativamente dos tratamentos e manejos e se familiarizar com os variados comportamentos dos animais presentes no zoológico, reconhecendo a diferença entre o que é normal da espécie, o que é particular do indivíduo e o que é alteração comportamental. Dessa forma, foi possível acompanhar procedimentos variados que envolviam mamíferos, aves e répteis. A casuística de casos que puderam ser acompanhados está descrita nos quadros e no gráfico abaixo (quadros 1, 2 e 3; gráfico 1).

Quadro 1: Relação de afecções clínicas em mamíferos, acompanhados no PEDI, no período de estágio supervisionado, de 14/04/2025 a 20/06/2025.

Número	Nome comum	Nome científico	Afecção	Situação
1	Cateto	<i>Pecari tajacu</i>	Infecção da glândula dorsal e artropatia	Óbito
2	Anta	<i>Tapirus terrestris</i>	Degeneração progressiva da retina	Paciente crônico
3	Hipopótamo	<i>Hippopotamus amphibius</i>	Exposição de polpa dentária	Paciente crônico
5	Veado-da-caatinga	<i>Subulo gouazoubira</i>	laminite e amputação de membro	Em curso
6	Chimpanzé	<i>Pan troglodytes</i>	Catarata, Gastrite, esofagite e cisto hepático	Óbito
7	Furão-pequeno	<i>Galictis cuja</i>	Lesão pruriginosa	Em curso
8	Capivara 1	<i>Hydrochoerus hydrochaeris</i>	Lesão com miíase	Óbito
9	Capivara 2	<i>Hydrochoerus hydrochaeris</i>	Lesão com miíase	Óbito

Fonte: Autor (2025).

Quadro 2: Relação de afecções clínicas em aves, acompanhados no PEDI, no período de estágio supervisionado, de 14/04/2025 a 20/06/2025.

Número	Nome comum	Nome científico	Afecção	Situação
1	Coruja murucututu	<i>Pulsatrix perspicillata</i>		Óbito
2	Carcará	<i>Caracara plancus</i>	Lesão acima do bico	Alta clínica

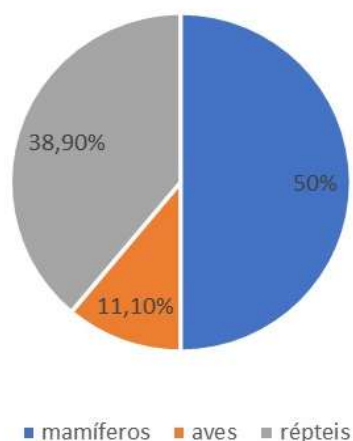
Fonte: Autor (2025).

Quadro 3: Relação de afecções clínicas em répteis, acompanhados no PEDI, no período de estágio supervisionado, de 14/04/2025 a 20/06/2025.

Número	Nome comum	Nome científico	Afecção	Situação
1	Cágado-de-barbicha 1	<i>Phrynops geoffroanus</i>	Lesão ocular	Alta médica
2	Cágado-de-barbicha 2	<i>Phrynops geoffroanus</i>	Lesão ocular	Alta médica
3	Cágado-de-barbicha 3	<i>Phrynops geoffroanus</i>	Lesão ocular por carcinoma diferenciado	Em curso
4	Cágado-de-barbicha 4	<i>Phrynops geoffroanus</i>	Lesão de casco	Alta médica
5	Cágado-de-barbicha 5	<i>Phrynops geoffroanus</i>	Lesão de casco	Alta médica
6	Jabuti-piranga	<i>Chelonoidis carbonaria</i>	Nefropatia	Óbito
7	Pítton albina	<i>Python molurus</i>	Fibrossarcoma	Óbito

Fonte: Autor (2025).

Gráfico 1. Casuística de atendimentos clínicos por grupos de animais.



Fonte: Autor (2025).

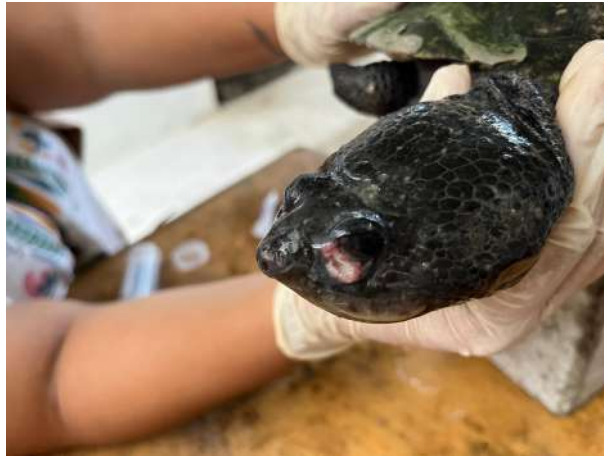Nos tópicos abaixo, divididos em répteis, aves e mamíferos, estão descritos de forma breve alguns dos casos que foram possíveis de ser acompanhados durante o período de estágio, de 14/04/2025 a 20/06/2025.

2.4. Atividades específicas

2.4.1. Répteis

- Tratamento ocular de três cágados-de-barbicha (*Phrynops geoffroanus*). Os animais apresentavam lesões ulcerativas nas pálpebras, sendo um deles diagnosticado com carcinoma diferenciado (figura 8). Exceto pelo que apresentava diagnóstico de câncer, que foi encaminhado para a realização de novos exames, os animais apresentaram uma boa evolução e receberam alta.


Figura 8. lesão ocular em cágado-de-barbicha (*Phrynops Geoffroanus*).



Fonte: Autor (2025).

- Tratamento de lesão de casco em cágado-de-barbicha utilizando peles de tilápia, as quais foram colocadas três vezes com intervalo de 5 a 7 dias, e houve uma excelente recuperação por parte do animal (figura 9). Além desse caso específico, foi possível acompanhar e realizar o tratamento de lesões de outros cágados.

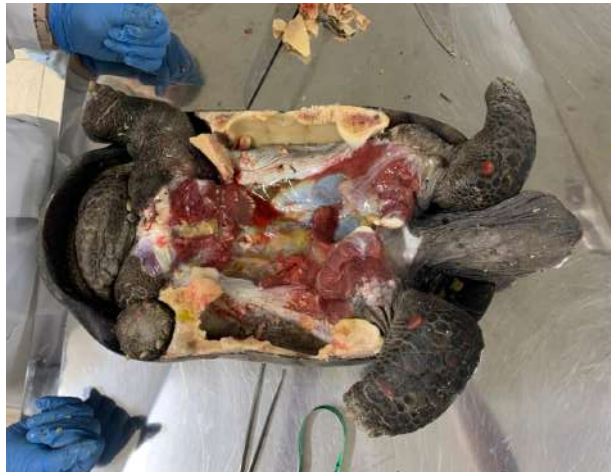Figura 9. Tratamento de lesão de casco com uso de pele de tilápia em cágado-de-barbicha (*Phrynops Geoffroanus*). (A) lesão antes do início do tratamento. (B) elaboração de curativo com pele de tilápia. (C) Aspecto da lesão após o tratamento, momentos antes da aplicação de resina.



Fonte: Autor (2025).

- Necropsia de jabuti-piranga (*Chelonoidis carbonaria*) com histórico de paciente renal, onde se observaram diversas alterações (figura 10).

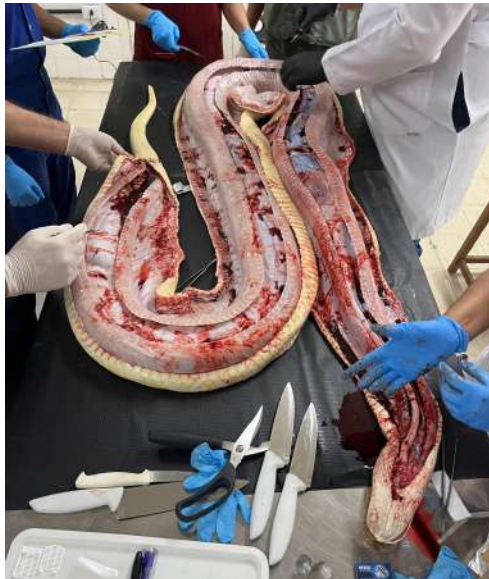Figura 10. Necropsia de Jabuti (*Chelonoidis carbonaria*).



Fonte: Autor (2025).

- Necropsia de píton albina (*Python molurus*). Após a necropsia (figura 11), a pele do animal foi retirada durante o processo e levada ao PEDI novamente para ser conservada (figura 12), e foi possível participar ativamente tanto da necropsia quanto do processo de conservação.

Figura 11. Necropsia de píton albina (*Python molurus*).



Fonte: Autor (2025).

Figura 12. Processo de conservação de pele de *Python molurus*.



Fonte: Autor (2025).

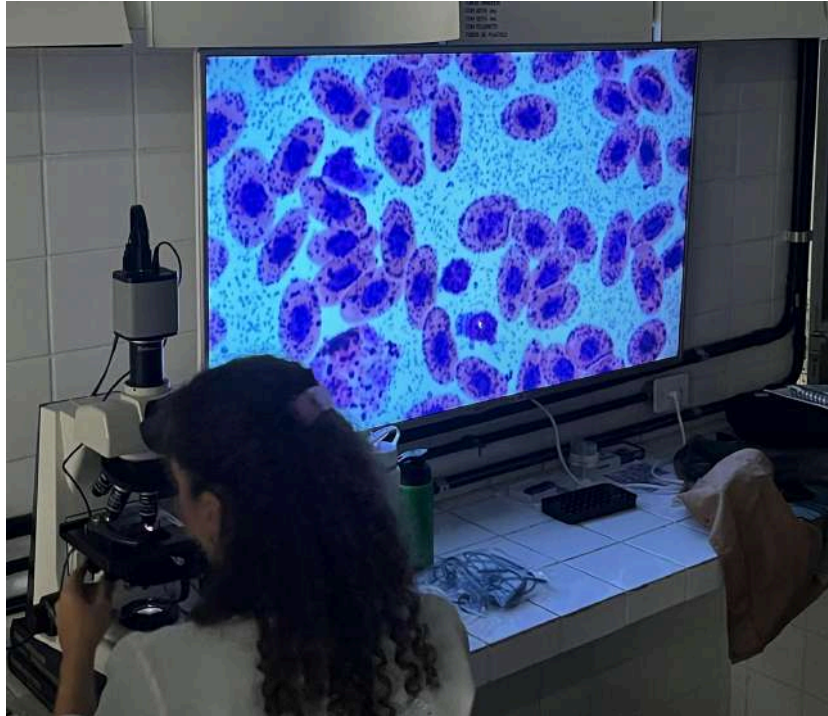
- Curso prático de capacitação sobre coleta de sangue e interpretação de hemograma em répteis em parceria com o laboratório de patologia clínica veterinária (LPCV) da UFRPE. O curso contou com atividades práticas e teóricas, incluindo um módulo sobre coletas de sangue em jabutis, cágados e serpentes e outro sobre interpretação de hemograma nesses animais (figuras 13 e 14).

Figura 13. Coleta de sangue em testudine.



Fonte: Autor (2025).

Figura 14. Análise de células sanguíneas de réptil no LPCV (UFRPE).



Fonte: Autor (2025).

- Censo e checagem de todos os cágados do zoológico. O procedimento consistiu na verificação da microchipagem e na pesagem dos animais, e é importante para manter o controle do número de indivíduos do plantel e da dieta.

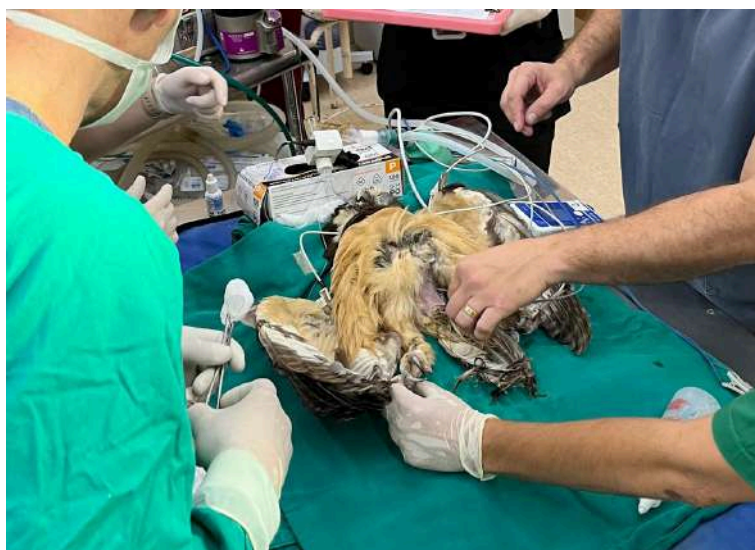2.4.2. Aves

- Introdução de três filhotes de mutum-de-penacho nascidos após incubação em chocadeira no recinto de seus pais. Esse processo foi realizado por etapas, e observou-se que os animais se adaptaram bem ao novo ambiente, e seus pais demonstraram excelente cuidado parental.
- Coleta de fezes de araras vermelhas (*Ara chloropterus*), onde foram detectados parasitas do gênero *Ancylostoma* spp., e com isso, deu-se início a um protocolo de vermifugação utilizando-se albendazol. Os vermífugos foram administrados por via oral a partir da alimentação.
- Ambientação do recinto das araras vermelhas e da harpia (*Harpia harpyja*), que incluiu a introdução de novos elementos nos recintos. Em ambos os casos, os animais exploraram as novas estruturas e se adaptaram bem às

mudanças.

- Manejos de coruja murucututu (*Pulsatrix perspicillata*) que apresentou sinais de prostração, sem conseguir se empoleirar, e neurológicos. O animal foi encaminhado para a realização de exames de raio X e tomografia, e depois foi feita uma cirurgia exploratória (figura 15), porém o animal veio a óbito. Não foram encontradas alterações relevantes, de modo que suspeitou-se que as manifestações clínicas eram típicas de senilidade.

Figura 15. cirurgia exploratória de murucututu (*Pulsatrix perspicillata*).



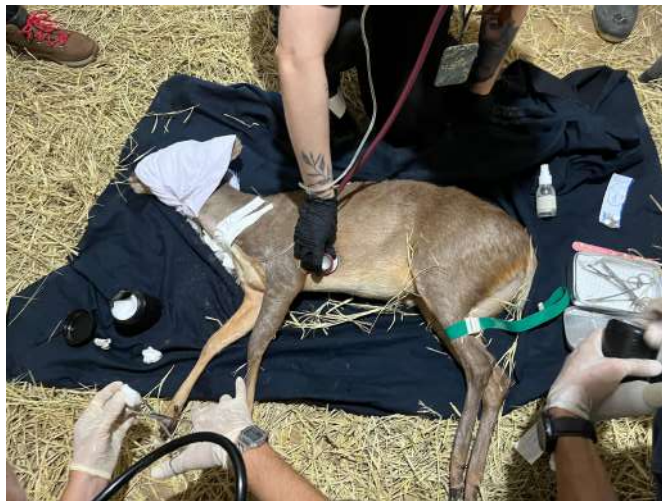Fonte: Autor (2025).

- Resgate de um sabiá-laranjeira (*Turdus rufiventris*) encontrado nas imediações do parque, que apresentava-se apático e pouco responsivo ao ambiente, e foi-lhe oferecido mel e alimento apropriado, e o mesmo foi posto em incubadora, mas foi encontrado sem vida no dia seguinte.
- Manejo de um carcará (*Caracara plancus*) para o tratamento de uma ferida localizada acima do bico. Além da limpeza da ferida, foi realizada coleta de sangue e o aparado das garras.
- Um avestruz (*Struthio camelus*) que apresentava histórico de dermatofitose recorrente por *Microsporium sp.* passou a receber, de forma preventiva para o período de inverno, banhos de clorexidina diariamente.
- Junção de papagaios verdadeiros (*Amazona aestiva*) com a finalidade de formar um casal, onde foi visto uma boa adaptação.

2.4.3. Mamíferos

- Tratamentos de um cateto (*Pecari tajacu*) que apresentou infecção da glândula dorsal, incluindo antibióticos, pomadas e terapias integrativas, como acupuntura. Sem evolução clínica, o animal foi encaminhado para cirurgia mas veio a óbito por insuficiência cardiorrespiratória, sendo realizada necropsia posteriormente.
- Manejos de veado-da-caatinga (*Subulo gouazoubira*) fêmea apresentou claudicação em membro anterior direito devido a laminite (figura 16). Vários procedimentos e tratamentos foram realizados.

Figura 16. Manejo de cervas (*Subulo gouazoubira*).

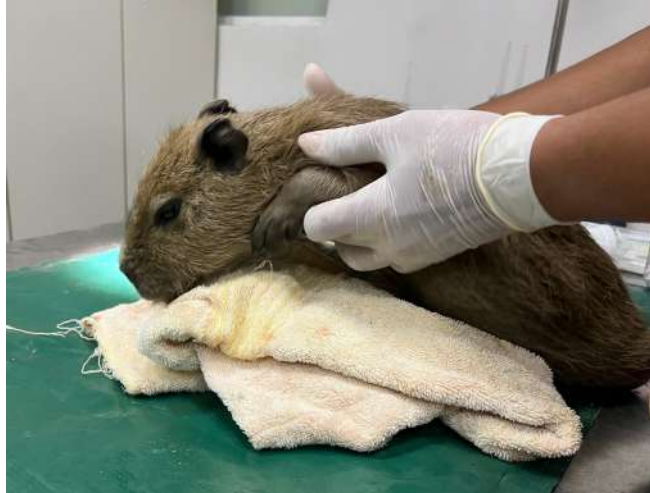

Fonte: Autor (2025).

- Um quati (*Nasua nasua*) fêmea foi encaminhado para realização de exames de imagem na clínica Focus. Foi feito exame radiográfico e ultrassonográfico, além de coleta de sangue para realização de exames de rotina.
- Um tamanduá-bandeira (*Myrmecophaga tridactyla*) foi sedado para a realização de exame físico, ultrassonografia e coletas de sangue. Após os procedimentos, o animal foi colocado no internamento para se recuperar da anestesia e ficou sob observação.
- Duas capivaras (*Hydrochoerus hydrochaeris*) juvenis de vida livre, que foram avistadas no açude do zoológico apresentando lesões com miíase no dorso foram capturadas e levadas ao ambulatório para realização de limpeza

da ferida e remoção das larvas (figura 17). Os dois animais vieram a óbito, e em um deles, foi possível realizar necropsia.

Figura 17. manejo de capivara (*Hydrochoerus hydrochaeris*).



Fonte: Autor (2025).

- Pacientes crônicos: chimpanzé (*Pan troglodytes*), anta (*Tapirus terrestris*) e hipopótamo (*Hippopotamus amphibius*). Os dois primeiros apresentavam catarata e eram tratados diariamente com o uso de colírios. Já o hipopótamo apresentava um acentuado desgaste dentário decorrente do comportamento de mastigar estruturas de concreto do recinto, e era tratado diariamente com o uso de homeopáticos e pomada anti inflamatória e analgésica.
- Um chimpanzé apresentou sinais de fezes alteradas, apatia e parou de se alimentar. Tendo em vista a dificuldade do caso e a idade avançada do animal, foi decidido fazer um manejo para a realização de exames, onde se descobriu várias alterações. Por se tratar de um animal de grande potencial de risco, o manejo do chimpanzé teve restrições, e por isso os estagiários não puderam acompanhar de perto o procedimento, mas puderam auxiliar na preparação das medicações diariamente.
- Vermifugação de duas suçuaranas (*Puma concolor*) do setor de grandes mamíferos. Em um dos animais, o processo foi realizado por meio de injeção intramuscular, já que o mesmo era condicionado. No outro, por outro lado, a dose do vermífugo foi dada por meio de ratos na alimentação.
- Tratamento de furão-pequeno (*Galictis cuja*) que apresentava prurido frequente e uma lesão na região abdominal utilizando-se clorexidina. Culturas bacterianas revelaram diversas espécies distintas de bactérias, de

modo que deu-se continuidade ao tratamento ao longo do inverno.

2.5. Discussão e Considerações Finais

A realização do Estágio Supervisionado Obrigatório no Parque Estadual de Dois Irmãos foi de grande importância para aprofundar os conhecimentos na área de medicina da conservação de animais silvestres, e permitiu conhecer melhor as espécies existentes no zoológico, tanto em aspectos de clínica e fisiologia quanto no quesito comportamento. Compreender o que é natural da espécie e o que é particular de cada indivíduo é fundamental para abordagens envolvendo a fauna silvestre.

A atuação multidisciplinar é essencial para a eficácia do trabalho desenvolvido em zoológicos. Muitos problemas de saúde em animais silvestres sob cuidados humanos estão associados a falhas de manejo, o que exige que a equipe identifique e corrija esses problemas de forma integrada. Esse processo torna-se mais eficiente quando profissionais como veterinários, biólogos e zootecnistas colaboram ativamente, unindo suas diferentes expertises em prol do bem-estar animal.

Trabalhar em um zoológico é um aprendizado constante, já que cada manejo apresenta informações que permitem a melhoria de abordagens futuras. Nesse contexto, a experiência no PEDI foi muito enriquecedora, pois permitiu o desenvolvimento de uma visão ampla, para além da clínica, sobre fatores que impactam o bem-estar e a saúde dos animais.

3. LABORATÓRIO DE DOENÇAS INFECTOCONTAGIOSAS DA UFRPE (LDIC)

3.1. Descrição do LDIC

O Laboratório de Doenças Infectocontagiosas da Universidade Federal Rural de Pernambuco (LDIC - UFRPE), localizado no departamento de medicina veterinária, é um dos laboratórios que compõem o setor de medicina preventiva do hospital veterinário universitário. Trata-se de um laboratório de diagnóstico microbiológico que recebe diversas amostras fúngicas e bacterianas da rotina hospitalar e de projetos de pesquisa da graduação e pós-graduação, além de ser um local onde se desenvolvem ações de extensão e ensino.

O LDIC é formado por uma equipe de 3 técnicos, 2 residentes, pós-graduandos e alunos em programa de vivência interdisciplinar (PAVI) e iniciação científica. Coordenado pelos professores Dr. Rinaldo Mota e Dra. Érika Samico, o laboratório funciona das 8 às 17 horas de segunda à sexta, e alberga o setor de microbiologia. No Laboratório de biologia molecular (LabMol), extensão do LDIC localizada em outro departamento, ficam os setores de sorologia e biologia molecular.

O setor de microbiologia possui 8 salas, sendo a maior delas um espaço onde são feitas reuniões, preparados os meios de cultura, embalados os materiais para esterilização e outras atividades de suporte e preparo. Neste local se encontra uma pia de uso comum onde realiza-se a técnica de coloração de Gram, duas estufas, sendo uma delas utilizada para as amostras de rotina e a outra para uso em projetos de pesquisa, 6 geladeiras para armazenar antibióticos, meios de cultura, materiais para testes bioquímicos, entre outros, um microondas, um destilador, pHmetro e dois fluxos laminares verticais.

A sala principal dá acesso a outras 6 salas com funções distintas, a saber: sala de bacteriologia, onde são processadas amostras bacterianas, sala de micologia, onde são processadas amostras fúngicas, sala dos técnicos, almoxarifado, sala de extração e uma sala reservada para a elaboração de laudos e registros no sistema. Em uma sala à parte ficam instalados dois autoclaves, um para esterilização e outro para desinfecção, uma pia para limpeza de materiais, uma câmara de secagem e um armário para armazenar materiais estéreis.

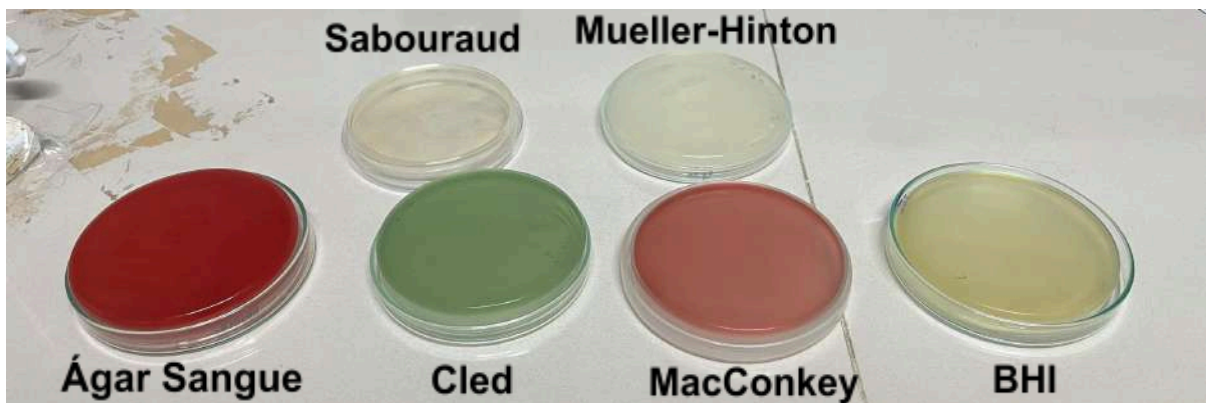
3.2. Descrição das atividades desenvolvidas no LDIC

As atividades realizadas no período de 25 de junho a 28 de julho foram variadas, incluindo cultura bacteriana, cultura fúngica, técnica de coloração de Gram, antibiograma, testes bioquímicos, preparo de meios, descontaminação e esterilização de materiais, visualização de agentes no microscópio, entre outras. Os estagiários acompanhavam os residentes nas atividades de rotina, e diversas vezes participavam ativamente do processamento de amostras, bem como sua interpretação. Além das atividades de rotina realizadas no LDIC, foi possível acompanhar atividades práticas no LabMol, como as técnicas diagnósticas de PCR e ELISA.

3.2.1. Culturas

A realização de culturas envolvia o recebimento, identificação e processamento de amostras variadas de bactérias ou fungos. Com base no tipo de amostra obtida, meios de cultivo específicos eram selecionados. O LDIC tem como meios de cultivo principais na rotina o ágar sangue, ágar BHI, MacConkey, Cled, Mueller-Hinton e Sabouraud, os quais podem ser visualizados na figura 18.

Figura 18. Meios de cultivo.



Fonte: Autor (2025).

O ágar sangue e o BHI são meios não seletivos e bastante nutritivos. A diferença entre os dois meios está no fato de que no ágar sangue é possível visualizar a presença ou não de hemólise, informação que ajuda na identificação dos microrganismos nas placas. Geralmente, ele é a primeira opção de escolha para a semeadura de bactérias.

A semeadura é realizada utilizando-se a técnica de esgotamento, a qual é feita por meio do uso de alças microbiológicas que devem ser flambadas antes de entrarem em

contato com os microrganismos presentes na placa (figura 19). Nessa técnica, estrias são feitas em forma de zigue-zague em diferentes pontos da placa, permitindo que as bactérias fiquem cada vez mais isoladas a cada estria (figura 20). O isolamento melhora a visualização das bactérias, além de permitir que não haja interferência entre colônias de microrganismos diferentes.

Figura 19. Alça flambada.



Fonte: Autor (2025).

Figura 20: POP sobre técnicas de semeadura.



Fonte: Autor (2025).

Uma vez que há crescimento bacteriano, em um prazo de até 72 horas após o cultivo, as colônias de bactérias são analisadas e é realizada sua caracterização, levando em consideração cor, aspecto e reação de catalase. Saber se uma bactéria é catalase positiva ou

negativa ajuda a afunilar ainda mais as opções de bactérias possíveis, a fim de se obter um diagnóstico preciso. Após essas análises, é feita a coloração de Gram.

Após análise no Gram, e constando-se que a colônia é Gram negativa, é feito um repique no meio MacConkey, que é específico para bactérias classificadas dessa forma. No meio MacConkey, é possível analisar se há ou não a fermentação de lactose, e isso é visto por meio da mudança de coloração do meio. Caso se trate de uma bactéria fermentadora de lactose, o meio se torna rosa pink. Caso contrário, o meio adquire uma coloração amarronzada.

O meio Cled, por sua vez, é utilizado para amostras de urina. Por meio de sua composição específica, esse meio impede o crescimento exacerbado de *Proteus sp.*, um microorganismo que forma uma camada em forma de ondas sobre o meio, atrapalhando a visualização de outras possíveis colônias. Esse microorganismo é muito comum em urina, e por isso é preconizado utilizar esse meio em específico para limitar esse crescimento. O Cled também fornece informações de fermentação de lactose, mas nesse caso, quando há fermentação, o meio se torna amarelo. Caso não haja esse processo, o meio adquire uma coloração azul.

O meio Mueller-Hinton é utilizado para a realização de antibiogramas. Nesse caso em específico, o objetivo é fazer um cultivo em toda a extensão da placa, de modo que utiliza-se uma alça flambada para coletar colônias bacterianas, que em seguida são emergidas e homogeneizadas em solução salina, até que a amostra adquira um aspecto turvo. Em seguida, um swab estéril é embebido na solução, agora rica em microrganismos, para ser passada sobre o meio.

O meio Sabouraud é utilizado especificamente para fungos. Normalmente os fungos são mais fastidiosos do que as bactérias, e por isso apresentam uma média de 15 dias para crescer e poderem ser identificados. Os fungos são analisados em microscópio por meio da coloração azul de metileno ou azul de algodão.

3.2.2. Coloração de Gram

A coloração de Gram é realizada com o uso dos corantes violeta genciana, lugol fraco, solução descolorante e fucsina fenicada (figura 21). Essa técnica é feita sempre que se obtém colônias bacterianas nos meios de cultivo, e o procedimento envolve a aplicação dos corantes sobre uma lâmina contendo colônias de bactérias (figura 22) seguida da

realização de lavagens com o uso de água destilada. Ela permite a visualização e avaliação morfológica das bactérias em lâmina no microscópio. Por meio dessa análise, é possível identificar características como formato (coco, bacilos, coco-bacilos, etc), organização e coloração dos microrganismos, ou seja, se são Gram positivos ou Gram negativos. A figura 23 ilustra a análise direta de bactérias no microscópio. Tem-se que:


- Microrganismos Gram positivos são aqueles que retêm o corante Violeta Genciana em seu interior. São bactérias que apresentam uma espessa camada de peptidoglicano.
- Microrganismos Gram negativos são aqueles que retêm o corante Fucsina Fenicada, e possuem uma fina camada de peptidoglicano.

Figura 21: Corantes utilizados na técnica de coloração de Gram. Da esquerda para a direita: violeta genciana, lugol fraco, solução descolorante e fucsina fenicada.



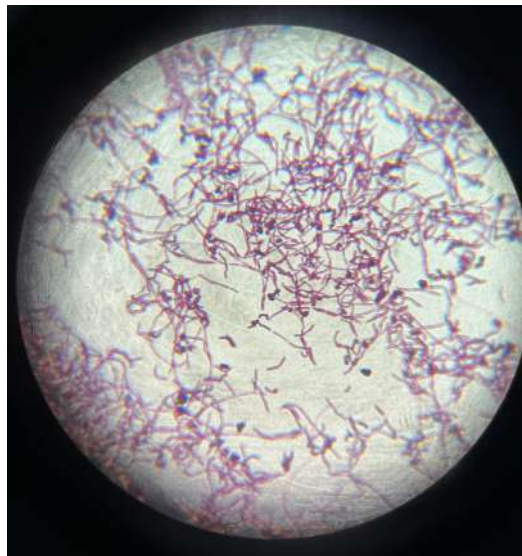
Fonte: Autor (2025).

Figura 22: Processo de coloração de Gram.



Fonte: Autor (2025).

Figura 23: Análise de morfologia de bacilos gram negativos sugestivos de *Bacillus* spp.



Fonte: Autor (2025).

3.2.3. Antibiogramas

Os antibiogramas são exames que visam testar a resistência das bactérias a antibióticos, já que esses microrganismos são capazes de se adaptar a condições adversas, tais como o efeito desses fármacos, por meio de mutações genéticas. Esses exames consistem em colocar placas contendo antibióticos sobre o meio de cultivo Mueller-Hinton após cultivo do mesmo com *swab* impregnado pelas bactérias que se deseja testar. A leitura do antibiograma é realizada 24 horas após esse procedimento, e se dá por meio da

leitura de halos de inibição utilizando-se uma régua (figura 24).

Figura 24: Medição de halos para classificação de microrganismos quanto à resistência à antibióticos em sensíveis, intermediários ou resistentes.



Fonte: Autor (2025).

3.2.4. Testes bioquímicos

Uma vez que se identificam bactérias Gram negativas após a realização de cultura e coloração de Gram, o próximo passo para identificar o gênero da bactéria analisada são os testes bioquímicos. Existem diversos testes que podem ser feitos com a finalidade de identificar características que levem à suspeita de microrganismos específicos. No LDIC, são utilizados os testes da uréia, o SIM, a fenilalanina, o VM e o VP, o citrato e o TSI, os quais podem ser vistos na figura 25. Os exames bioquímicos são analisados após 24 horas de sua realização.

Figura 25: Bateria de testes bioquímicos.

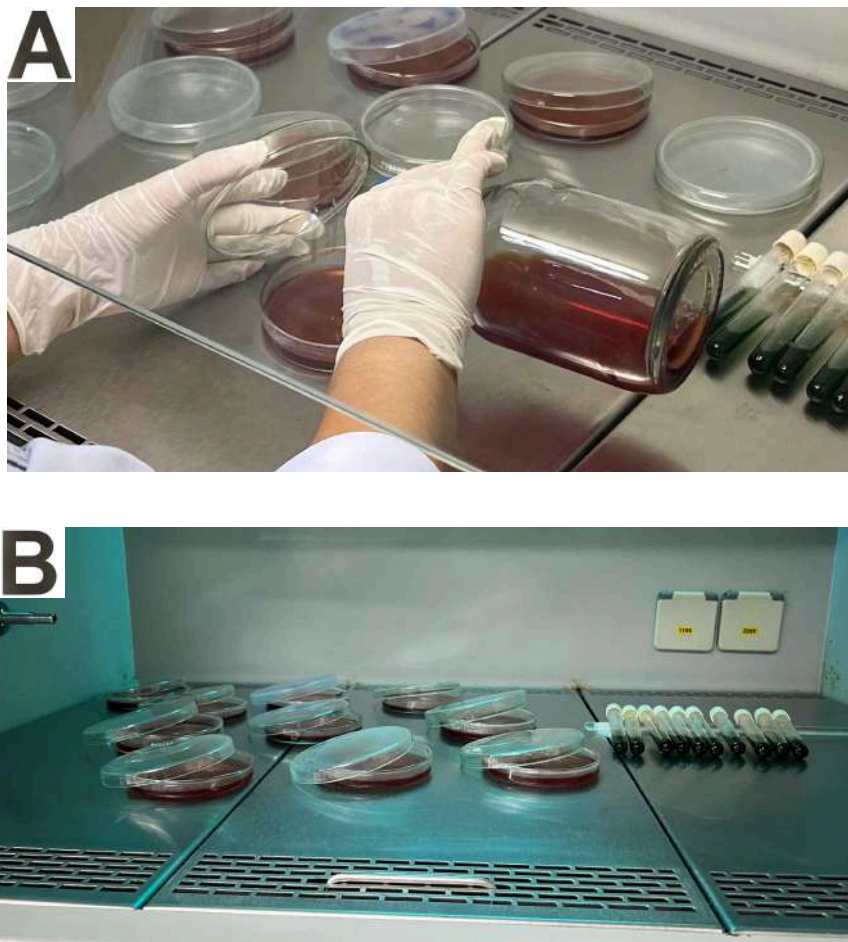


Fonte: Autor (2025).

3.2.5. Preparação de meios

Uma atividade fundamental para o bom funcionamento do LDIC é a preparação de meios. Esse processo envolve, inicialmente, o cálculo do valor de ágar em pó a ser pesado para a quantidade de meio que se deseja produzir. Os meios são produzidos pela diluição do pó em água destilada. Essa mistura é posta no microondas até que se torne translúcida, e em seguida é autoclavada para ser esterilizada. O produto final é posto em placas de petri dentro do fluxo laminar, onde é deixado para secar e solidificar (figura 26).

Figura 26: (A) Colocação de meio MacConkey em placas; (B) secagem do meio em fluxo laminar.



Fonte: Autor (2025).

3.2.6. Extração de DNA e técnica de PCR

O LDIC atua em conjunto com o LabMol, e, dessa forma, em alguns dias os estagiários foram encaminhados para este outro laboratório com enfoque em biologia molecular para participar das atividades ali desenvolvidas. Neste contexto, foi possível

realizar os processos de coleta de amostras em meios de cultivo, de extração de DNA por choque térmico, replicação de DNA e de preparo de reação para colocar nos poços de gel de agarose para que houvesse eletroforese (figura 27), e em seguida, a leitura em maquinário específico.

Figura 27: Preparo de reação para eletroforese



Fonte: Autor (2025).

3.2.7. Coleta de amostras

As atividades do LDIC não se limitam apenas ao laboratório, mas também incluem a coleta de amostras à campo, visando garantir o máximo de assepsia possível. Tomar cuidados de higiene no momento de coletar amostras é fundamental para que não haja interferência nos resultados dos exames, e, portanto, as coletas devem ser feitas por pessoal capacitado.

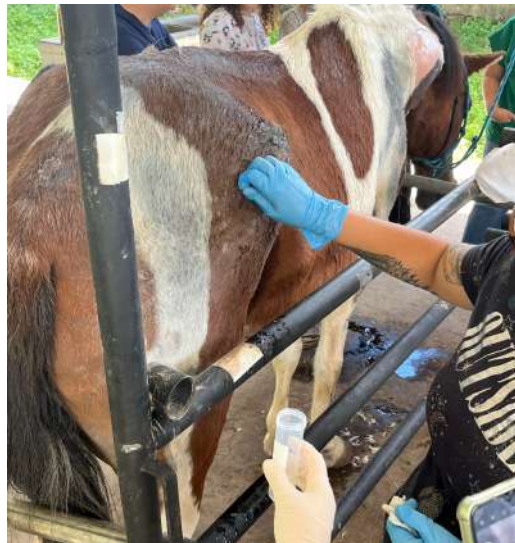Ao longo do estágio, foi possível coletar amostras de *imprint* de pele e pêlos em caprinos do departamento de zootecnia da UFRPE (figura 28), acompanhar uma coleta de pêlos e crostas de um equino paciente do ambulatório de grandes animais do hospital universitário com suspeita de dermatofilose (figura 29) e realizar coletas de sangue em galinhas no Parque Estadual de Dois Irmãos.

Figura 28: Avaliação clínica da pele de caprino do departamento de zootecnia da UFRPE para coleta de amostras.



Fonte: Autor (2025).

Figura 29: Coleta de crostas em equino com suspeita de dermatofilose.



Fonte: Autor (2025).

3.2.8. Esterilização e descontaminação de materiais

O laboratório conta com uma sala de autoclavagem contendo dois autoclaves, sendo um deles destinado à esterilização e outro destinado à descontaminação. Inicialmente é feito o processo de descontaminação, onde todo material que foi utilizado para cultivo ou armazenamento de microrganismos passa 30 minutos no autoclave, sendo posteriormente descartado (quando é descartável) ou lavado com água sanitária e detergente (quando

reutilizáveis). Em seguida, os materiais reutilizáveis, após serem limpos, são novamente postos no autoclave após serem embalados (figura 30), dessa vez para serem esterilizados, processo que dura 15 minutos.

Figura 30. Embalagem de materiais para esterilização.



Fonte: Autor (2025).

3.3. Casuística do LDIC

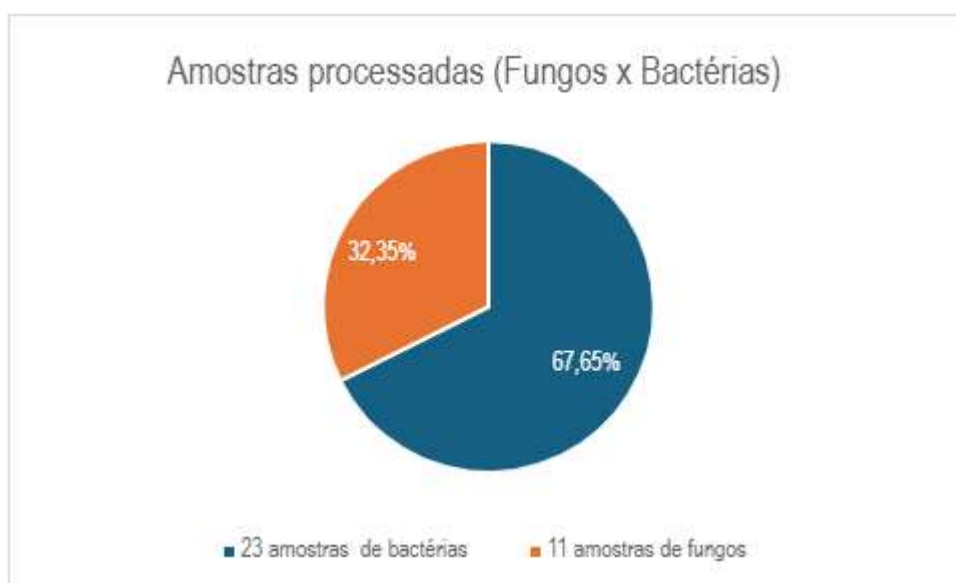
Ao longo do período de estágio, foi possível acompanhar a realização de diversos exames em cães, gatos, equinos, ovinos e caprinos. O quadro abaixo (quadro 4) mostra a relação das espécies com o número de exames realizados, e o gráfico 2 mostra o percentual de amostras fúngicas e bacterianas que foram processadas.

Quadro 4. Casuística de exames feitos entre os dias 25/06/2025 e 23/07/2025.

Espécie	Número de pacientes	Número de exames	% dos exames
Canino	15	28	48,28%
Felino	13	24	41,38%
Equino	3	3	5,17%
Ovino	1	1	1,72%
Caprino	1	2	3,45%
Total	33	58	100%

Fonte: Autor (2025).

Gráfico 2. Amostras processadas de fungos e bactérias



Fonte: Autor (2025).

3.4 Discussão e Considerações Finais

As atividades práticas realizadas no LDIC permitiram aprofundar os conhecimentos em bacteriologia e micologia, bem como entender a importância da prática da assepsia quando da coleta e processamento de amostras e a urgência que representa o uso indiscriminado de antibióticos.

A vivência em laboratório permitiu ampliar a visão da medicina veterinária sob o

ponto de vista da saúde única, desenvolver habilidades práticas essenciais para o diagnóstico de agentes infecciosos e aprimorar o senso crítico e de responsabilidade no momento de processar amostras ou fazer outras atividades ligadas à rotina laboratorial.

CAPÍTULO 2 - Caso clínico

Adenite supurada em glândula dorsal de cateto (*Pecari tajacu*): relato de caso

Resumo

Objetivou-se com este trabalho relatar um caso de infecção da glândula dorsal (de cheiro) em cateto (*Pecari tajacu*) sob cuidados humanos no Parque Estadual de Dois Irmãos (PEDI) em Recife/PE. Essa glândula é essencial para a dinâmica das relações interespecíficas, apresentando diversas funções, tais como marcação de territórios e de fêmeas, identificação da mãe e da cria, transporte de feromônios, entre outros. Nesse contexto, um cateto macho de 23 anos de idade apresentou sinais de dor e sensibilidade dolorosa ao toque na região dorso-lombar. Ao ser examinado, foi observado que a glândula dorsal desse animal encontrava-se inflamada e com presença de secreção, a qual foi coletada para realização de cultura e antibiograma, revelando posteriormente a presença de *Klebsiella* spp. e *Staphylococcus* spp. O cateto passou por diversos protocolos terapêuticos incluindo drenagens e lavagens da glândula com compostos antimicrobianos, além de antibióticos. Sem avanço no tratamento, o animal foi encaminhado para cirurgia de exérese da glândula, e veio a óbito por insuficiência cardiorrespiratória durante o procedimento, de modo que posteriormente foi realizada necropsia do mesmo. Os achados de necropsia incluíam alterações pulmonares, esplênicas, hepáticas e cardíacas compatíveis com quadros de sepse, e o diagnóstico morfológico do exame histopatológico da glândula dorsal foi de hiperplasia intensa com adenite supurada, crônica e discreta, além de hiperplasia difusa e intensa de glândulas sebáceas e apócrinas, bem como ectasia intensa dos ductos. Também foram observados infiltrado neutrofilico multifocal e discreto, fibrose moderada e erosão discreta. Dentro do contexto de doenças infecciosas, os tayassuídeos podem carrear agentes de doenças comuns aos suínos de produção, muitos deles com potencial zoonótico, de modo que é necessário compreender melhor o papel dos catetos como reservatórios desses microrganismos na cadeia epidemiológica. A infecção de glândula dorsal em catetos impacta diretamente na vida social desses animais, já que afeta a comunicação intraespecífica por meio dos feromônios, além de que compromete o bem-estar e pode servir como fonte de microrganismos com potencial patogênico, sendo um importante fator a ser estudado, já que impacta na manutenção desses animais em zoológicos ou em sistemas de produção.

Palavras-chave: animais silvestres, zoológico, glândula dorsal.

Abstract

The objective of this report was to document a case of dorsal (scent) gland infection in a collared peccary (*Pecari tajacu*) under human care at the Dois Irmãos State Park (PEDI) in Recife, PE, Brazil. This gland is essential for the dynamics of interspecific relationships, performing several functions such as territory and female marking, mother–offspring recognition, pheromone transport, among others. In this context, a 23-year-old male peccary presented signs of pain and tenderness to touch in the dorso-lumbar region. Upon examination, the animal's dorsal gland was found to be inflamed with the presence of secretion, which was collected for culture and antimicrobial susceptibility testing, later revealing the presence of *Klebsiella* spp. and *Staphylococcus* spp. The peccary underwent several therapeutic protocols, including drainage and flushing of the gland with antimicrobial compounds, in addition to systemic antibiotics. With no improvement in the condition, the animal was referred for surgical excision of the gland and died from cardiorespiratory failure during the procedure, after which a necropsy was performed. Necropsy findings included pulmonary, splenic, hepatic, and cardiac alterations compatible with sepsis, and the morphological diagnosis from histopathological examination of the dorsal gland was marked hyperplasia with mild, chronic, suppurative adenitis, along with diffuse and marked hyperplasia of sebaceous and apocrine glands, as well as marked duct ectasia. Multifocal mild neutrophilic infiltration, moderate fibrosis, and mild erosion were also observed. Within the context of infectious diseases, Tayassuidae can harbor pathogens common to domestic pigs, many of which have zoonotic potential, making it necessary to better understand the role of peccaries as reservoirs of these microorganisms in the epidemiological chain. Dorsal gland infection in peccaries directly impacts their social life, as it affects intraspecific communication through pheromones, compromises welfare, and may serve as a source of microorganisms with pathogenic potential. Thus, it represents an important factor to be studied, given its impact on the management of these animals in zoos and production systems.

Keywords: wild animals, zoo, dorsal gland

1. INTRODUÇÃO

Os catetos (*Pecari tajacu*), também conhecidos como porcos-do-mato e anteriormente denominados de *Tayassu tajacu*, representam uma das três espécies que pertencem à família Tayassuidae, juntamente com os queixadas (*Tayassu pecari*) e os porcos-do-chaco (*Catagonus wagneri*). Os tayassuídeos possuem uma cabeça grande proporcionalmente ao corpo, em formato triangular, e apresentam pescoço curto. O focinho, sustentado por um osso rostral, é alongado e tem formato de disco. Sua pelagem é coberta por grossas cerdas que servem de proteção, evitando lesões (Furtado, 2014).

Os catetos são nativos das Américas, e possuem uma ampla distribuição, desde o sul dos Estados Unidos até o norte da Argentina. São animais territorialistas que vivem em grupos mistos de fêmeas e machos com cerca de 10 a 30 indivíduos, sendo os machos os dominantes. Os catetos apresentam um importante papel ecológico no ambiente, tendo em vista que dispersam sementes, são predadores de outros animais e presas importantes de animais como a onça pintada, que está ameaçada de extinção (Furtado, 2014).

No Brasil, é possível encontrar catetos de vida livre, criados em zoológicos ou em criatórios comerciais (Morais *et al.*, 2017). A boa adaptação desses animais ao cativeiro, juntamente à crescente demanda por fontes alternativas de proteína, serviram de estímulo para a exploração comercial desses animais, que apresentam boas taxas reprodutivas em cativeiro (Sowls, 1974; Batista *et al.*, 2008; Pinheiro *et al.*, 2001)

Apesar de poderem sofrer ameaças em termos de conservação devido à ação humana, que inclui a caça e a fragmentação de habitats, os catetos se mostram mais resistentes à interferência do homem do que as outras espécies pertencentes à mesma família (Beck *et al.*, 2025; Furtado, 2014). Esse é um dos fatores que contribuem para que as populações de catetos permaneçam estáveis, sem riscos de extinção iminente. Contudo, em algumas regiões do Brasil, estes animais podem apresentar o status de vulnerável ou em perigo (Furtado, 2014).

Devido às semelhanças existentes entre os suídeos e os tayassuídeos, esses dois grupos podem apresentar importantes agentes infecciosos em comum, incluindo vírus, bactérias e parasitas, o que torna os catetos reservatórios importantes nessa perspectiva. Agentes como *Mycoplasma hyopneumoniae* e *Pasteurella multocida*, por exemplo, são importantes bactérias patogênicas já identificadas em catetos e queixadas, estando associados a pneumonia enzoótica suína e rinite atrófica, respectivamente (Castro *et al.*,

2014).

Os microrganismos mencionados trazem sérios prejuízos econômicos à suinocultura devido à perda de desempenho e a maior suscetibilidade a infecções respiratórias (Maes *et al.*, 2008). Dessa forma, compreender mais sobre as doenças infecciosas em tayassuídeos é fundamental para que se criem estratégias de promoção do bem-estar animal, além de que se tenha um mapeamento dos agentes etiológicos que também podem afetar os animais de produção, permitindo que haja um maior conhecimento epidemiológico e que medidas preventivas possam ser tomadas. Nesse contexto, este trabalho visou relatar um caso de adenite supurada causada pela presença de microrganismos patogênicos em glândula dorsal de um cateto, afecção cujos relatos inexistem na literatura e que compromete o bem-estar animal, podendo possivelmente afetar a comunicação intraespecífica por meio de feromônios.

2. OBJETIVOS

- Relatar um caso de infecção da glândula dorsal em um cateto (*Pecari tajacu*) do Parque Estadual de Dois Irmãos;
- Relacionar a ocorrência da infecção com o manejo higiênico-sanitário empregado no recinto;
- Descrever a importância desse tipo de infecção para os tayassuídeos;
- Descrever os agentes envolvidos na patogenia desta afecção.

3. REVISÃO DE LITERATURA

Uma das diferenças anatômicas dos tayassuídeos em comparação aos suídeos é a presença de uma glândula dorsal, também denominada glândula de cheiro, localizada em região dorso-lombar, que cumpre funções de comunicação olfativa intraespecífica. Essa interação pode envolver informações sobre características individuais, reprodutivas, marcação de território, transporte de feromônios, reconhecimento entre a mãe e sua prole e marcação do parceiro após a cópula (Morales *et al.*, 2015; Furtado, 2014). Os tayassuídeos depositam o conteúdo da glândula em galhos ou outras estruturas presentes em seu habitat ao esfregar a região em que se encontra a glândula nessas estruturas (Waterhouse; Langley; Weldon, 2008).

A glândula dorsal é formada por uma mistura de células típicas de glândulas sebáceas e sudoríparas divididas em lóbulos, envoltas por tecido conjuntivo e com um lúmen comum. A secreção produzida é oleosa e apresenta um odor característico, sendo

formada a partir da mistura do suor produzido pelas glândulas sudoríparas com o conteúdo gerado pelas glândulas sebáceas (Morales *et al.*, 2015). Os componentes químicos presentes na secreção glandular incluem ácidos carboxílicos, ésteres, álcoois, aldeídos, entre outros compostos voláteis estimulantes olfativos, alguns deles presentes exclusivamente em machos ou fêmeas (Waterhouse; Langley; Weldon, 2008).

A secreção das glândulas sudoríparas é do tipo merócrina, ou seja, ao ser liberada das células, estas permanecem intactas. A secreção sebácea, entretanto, é holócrina, havendo a ruptura e morte da célula para que seu conteúdo seja liberado. A expulsão do conteúdo do lúmen ocorre através de uma abertura que se assemelha a um mamilo, sendo a única parte visível da glândula externamente, e o processo de liberação do conteúdo oleoso se dá por meio da contração de células mioepiteliais localizadas em volta da glândula (Morales *et al.*, 2015).

A marcação de territórios utilizando secreções glandulares, urina ou até mesmo fezes é um fator presente em diversas espécies animais, como cães (*Canis familiaris*), esquilos (*Sciurus spp.*), hipopótamos (*Hippopotamus amphibius*), entre outros. Os catetos possuem um comportamento naturalmente agressivo e territorialista, podendo utilizar a secreção presente em sua glândula dorsal para marcar territórios e também outros indivíduos (Beck *et al.*, 2025; Sowls, 1974).

O comportamento agressivo dos catetos é evidenciado principalmente no que diz respeito à alimentação, já que esses animais são comumente vistos competindo por alimento, mesmo dentro do mesmo bando. Sowls (1974) constatou que esses animais são frequentemente envolvidos em brigas frontais e laterais relacionadas ao exercício de dominância sobre outros indivíduos do grupo. A submissão é demonstrada pela retirada ou afastamento diante de ameaças, o que contrasta com os animais dominantes, que mantêm a cabeça erguida em confrontos diretos. Apesar desses comportamentos, as relações de dominância entre os catetos não são bem estabelecidas.

Beck *et al.* (2025) relataram que os tayassuídeos podem compartilhar a secreção da glândula de cheiro entre si como forma de marcar os indivíduos pertencentes ao mesmo grupo. Além disso, é teorizado que essa secreção pode estimular o bando a se manter unido por meio da detecção do odor em vegetações fechadas ou quando ocorrem ameaças.

O efeito da retirada da glândula dorsal em catetos foi analisado por Sowls (1974), e foi evidenciado que os animais em que houve a remoção deste órgão secretor não

apresentaram mudanças comportamentais e, inclusive, mantinham os hábitos de esfregar a região em que antes se encontrava a glândula em objetos presentes no ambiente em que viviam. Ademais, foi demonstrado que os animais analisados foram capazes de se reproduzir normalmente após a remoção, o que sugere que a secreção odorífera da glândula dorsal não afeta diretamente o sistema reprodutor desses animais. Apesar disso, é sabido que a testosterona influencia fortemente no desenvolvimento da glândula, que involui quando os animais são castrados (Azevedo, 2015).

A glândula dorsal dos catetos, tal qual as demais glândulas presentes na derme, é passível de infecções bacterianas. Microrganismos comensais da microbiota da pele ou do trato digestivo podem apresentar potencial patogênico, sendo capazes de gerar processos infecciosos quando existe uma alta carga microbiana ou quando a imunidade do hospedeiro está comprometida (Procop *et al.*, 2018). Embora essa glândula seja importante para os catetos enquanto grupo, as afecções dessa estrutura não são relatadas na literatura, de modo que pouco se sabe sobre o impacto dessas patologias no âmbito social e comportamental destes animais. Neste sentido, é preciso haver mais estudos sobre os possíveis efeitos dessas alterações nas dinâmicas populacionais dos tayassuídeos.

4. DESCRIÇÃO DO CASO

Um cateto (*Pecari tajacu*) macho de aproximadamente 23 anos de idade, procedente do zoológico Melo Verçosa, em Vitória - PE e incorporado ao Parque Estadual de Dois Irmãos (PEDI) no dia 5 de outubro de 2017, apresentou sinais de apatia e aumento de volume em região dorso-lombar no dia 11 de abril de 2025 (figura 31). O animal dividia recinto com uma anta (*Tapirus terrestris*) macho em um recinto localizado dentro de um dos açudes que compõem o PEDI.

Figura 31. cateto (*Pecari tajacu*)



Fonte: Autor (2025).

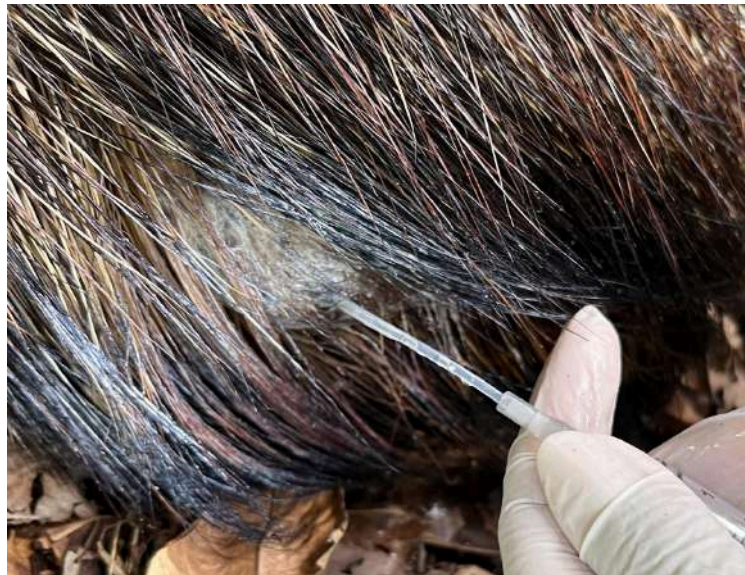O cateto apresentava histórico de artropatia confirmada por meio de exame de raio X realizado 2 anos antes da ocorrência abordada neste trabalho, e já vinha sendo tratado com anti-inflamatórios e homeopáticos. Os achados radiográficos eram sugestivos de osteoartrose de joelho direito, o que condiz com a clínica do animal, que muitas vezes demonstrava dificuldade para se levantar. Havia também a suspeita de que o animal poderia apresentar alguma hepatopatia, já que tinha idade avançada e apresentou perda de peso anos antes, e também teve aumento em AST (aspartato aminotransferase) em exames bioquímicos anteriores.

No exame clínico, observou-se que a sua glândula dorsal encontrava-se inflamada e com aspecto rígido. O animal reagia à manipulação da estrutura, demonstrando sinais de dor, e, no mesmo dia, foi realizada uma massagem com Gua Sha na região dorso-lombar com a finalidade de drenar as estrias de secreções que foram observadas saindo do interior da glândula. Além disso, foi aplicada pomada anti-inflamatória DM-Gel® no local acometido. Os manejos eram realizados de forma cooperativa, já que o animal era condicionado.

Na semana seguinte à detecção do problema, foi realizada coleta de conteúdo da glândula para exame bacteriológico (cultura e antibiograma), e, em seguida, foi estabelecido um protocolo terapêutico visando a drenagem do conteúdo interno da glândula, bem como a sua lavagem, com o objetivo de evitar a proliferação de microrganismos (figura 32). A limpeza era realizada diariamente utilizando-se 40 ml de

solução Dakin 0,1% e 5 ml de Polihexametileno biguanida (PHMB) 0,01%, aplicados dentro da abertura glandular com o auxílio de uma seringa. Além destes compostos, foram utilizadas diferentes pomadas, como Vetaglós® (antibacteriana e cicatrizante) e a pomada fitoterápica “Vovô Pedro”. No exame de cultura bacteriana, foi detectada a presença de bactérias dos gêneros *Klebsiella* spp. e *Staphylococcus* spp.

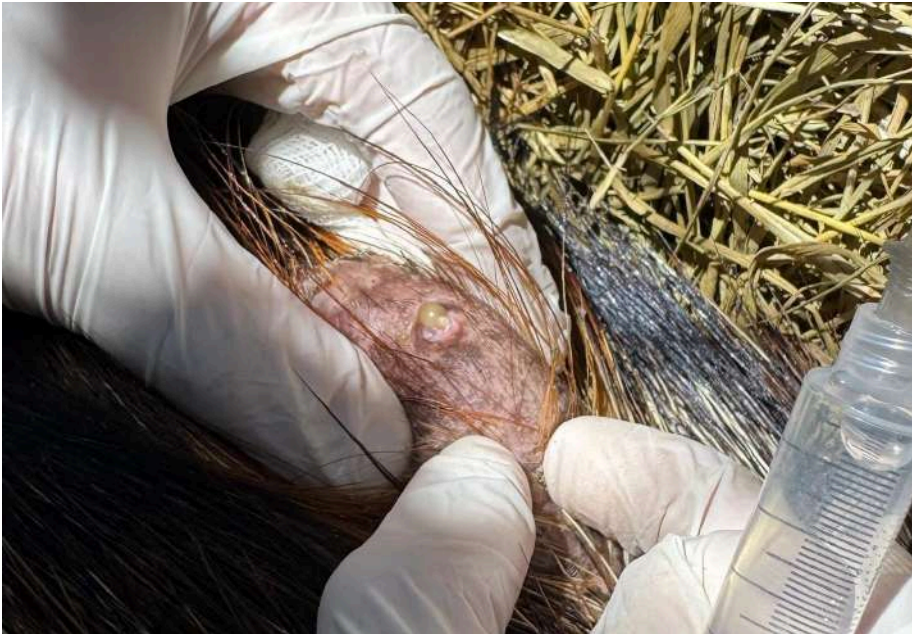Figura 32. Retrolavagem da glândula dorsal realizada com solução Dakim



.Fonte: Autor (2025).

A drenagem e limpeza da glândula foram realizadas diariamente, e, durante o processo, observava-se a saída de secreção amarelo-amarronzada de aspecto seroso seguida de secreção caseosa (figura 33). Além disso, foi observado um aumento na área rígida da glândula. Devido a esses achados, foi adicionado ao protocolo de tratamento o uso do antimicrobiano intramamário Mastifin® para bovinos, que tem como base a Gentamicina, no dia 7 de maio.

Figura 33. Drenagem de conteúdo amarronzado da abertura da glândula dorsal



Fonte: Autor (2025).

Concomitantemente ao tratamento principal, o animal recebia antitóxico (Enterex®) e probiótico, devido a um quadro de diarreia, e suplemento vitamínico (Hemolitan®) na sua alimentação, sendo este último devido a um quadro de anemia, que foi revelado através de hemograma. Foi notado que as fezes do cateto estavam alteradas, apresentando consistência líquida, odor ácido e coloração amarela.

No dia 11 de junho, o Mastifin® foi substituído por pomada Trok-G®, composta por gentamicina (antibiótico) e betametasona, (anti-inflamatório esteroideal). No dia 13 de junho de 2025, foi realizado um exame ultrassonográfico no cateto com a finalidade de avaliar o estado da glândula dorsal (figura 34). As imagens obtidas revelaram um parênquima heterogêneo, com evidência de edema e com o ducto preservado, porém com tortuosidades. Tais achados condizem com processo inflamatório e infeccioso ou obstrução parcial.

Figura 34. Exame ultrassonográfico em cateto (*Pecari tajacu*)



Fonte: Autor (2025).

A limpeza da glândula, realizada após massagem com Gua Sha (aplicação de 10 movimentos em meridiano da bexiga), passou a ser feita, a partir do dia 20 de junho, utilizando-se soro fisiológico associado a duas gotas de apis mellifica, fármaco homeopático usado para tratar processos inflamatórios edemaciados. A substituição da solução Dakin foi feita com o intuito de reduzir a agressão na mucosa. Adicionalmente a isso, foi aplicado um protetor podal (CascoSan®) nos cascos do animal, que se mostravam danificados, e passou-se a realizar acupuntura.

Ao longo dos dias de tratamento, o cateto se mostrou cada vez mais incomodado com a dor na região da glândula, e para garantir o bem-estar, e devido a pouca resposta ao tratamento por parte do animal, optou-se pela realização de procedimento cirúrgico para exérese da glândula. O tratamento foi estendido até o momento em que foi possível conseguir uma vaga para a realização do procedimento.

No dia 1 de julho de 2025, iniciou-se um novo protocolo terapêutico envolvendo fármacos injetáveis (figura 35), até que a cirurgia pudesse ser feita, conforme descrito no quadro 5. Exceto pelos fármacos injetáveis, o restante do protocolo permaneceu igual. Foram realizadas algumas tentativas de coleta de sangue, sem sucesso, pois o animal se

mostrava desidratado, com tempo de preenchimento capilar (TPC) de 2 a 3 segundos, e assim o fluxo sanguíneo estava menor.

Quadro 5. Realização de tratamento injetável subcutâneo no cateto (*Pecari tajacu*)

Fármaco	Concentração	Via de administração	Frequência
Enrofloxacino 10%	5 mg/kg	Subcutânea	SID
Dipirona	25 mg/kg	Subcutânea	SID
Meloxicam	0,1 mg/kg	Subcutânea	SID
Dexametasona	0,06 mg/kg	Subcutânea	SID

Fonte: Autor (2025).

Figura 35. Realização de tratamento injetável subcutâneo no cateto (*Pecari tajacu*)

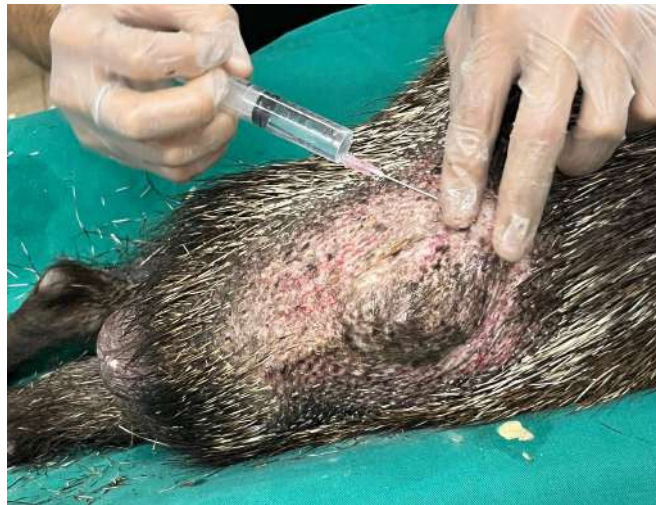

Fonte: Autor (2025).

No dia 4 de julho de 2025, foi possível realizar a cirurgia, e para tal, o animal foi sedado no seu recinto com cetamina 10 mg/kg e midazolam 0,5 mg/kg, ambos na dose de 2 ml. Foi levado em caixa de transporte para o hospital veterinário da UFRPE, onde se deu continuidade ao procedimento anestésico (figura 36) e ocorreu o procedimento (figura 37).

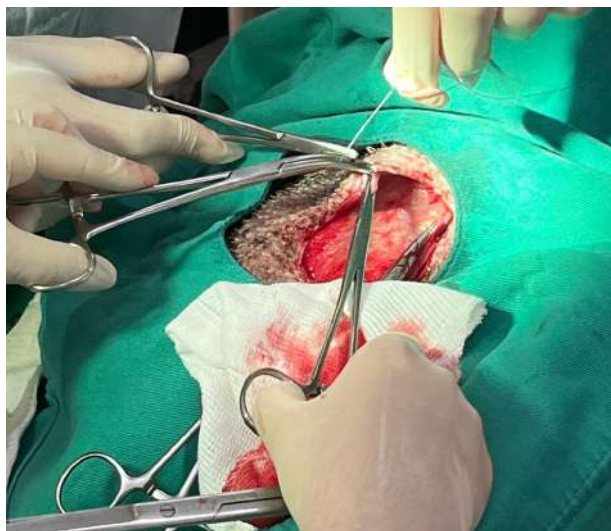
Durante a cirurgia, o animal apresentou baixa eficácia respiratória e timpanização.

Figura 36. Bloqueio anestésico de glândula dorsal em cateto (*Pecari tajacu*)



Fonte: Autor (2025).

Figura 37. Procedimento cirúrgico de exérese de glândula dorsal em cateto (*Pecari tajacu*)



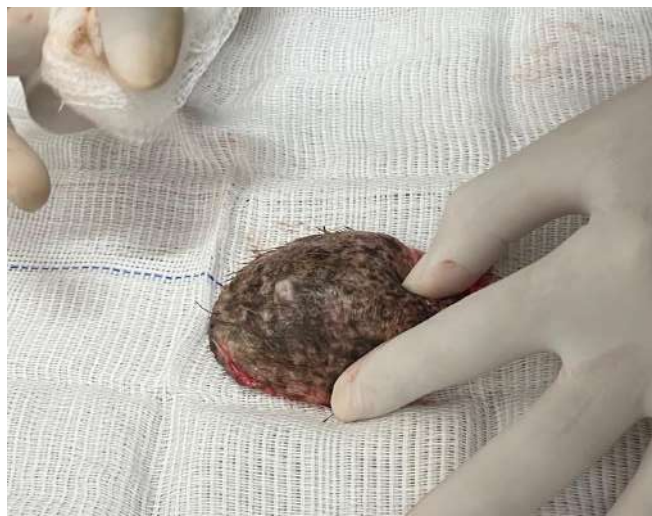Fonte: Autor (2025).

Houve tentativa de sondar o animal, visando remover o gás para aliviar a distensão abdominal, e também foram realizadas punções em região abdominal, onde foi possível detectar a eliminação de conteúdo gasoso com odor característico de processos de acidose. Também foi realizada a coleta de líquido livre presente na região abdominal. As tentativas de pôr a sonda falharam, e o animal se descompensou e veio a óbito. Um protocolo de reanimação foi feito, também sem sucesso, de modo que o animal foi encaminhado para a realização de necropsia em seguida.

5. DISCUSSÃO

Após a remoção da glândula no momento da cirurgia, ela foi levada para a coleta de material para realização de exame de citologia e microbiológico (repetição da cultura e do antibiograma), como mostra a figura 38. Posteriormente, a glândula foi armazenada em formol para que se realizasse exame histopatológico. A citologia é um exame de triagem, que não confirma o diagnóstico, e seu resultado mostrou a presença de neutrófilos íntegros e degenerados de forma discreta, linfócitos e macrófagos. Adicionalmente, foi possível visualizar eritrócitos e bactérias em formato de cocos livres e fagocitadas por neutrófilos.

Figura 38. Assepsia de glândula dorsal de cateto (*Pecari tajacu*) para coleta de material para exames.



Fonte: Autor (2025).

O exame histopatológico da glândula revelou fragmentos de pele apresentando hiperplasia difusa e intensa de glândulas sebáceas e apócrinas, bem como ectasia intensa dos ductos. Também foram observados infiltrado neutrofilico multifocal e discreto, fibrose moderada e erosão discreta. O diagnóstico morfológico foi de hiperplasia intensa de glândula dorsal com adenite supurada, crônica e discreta.

O exame bacteriológico foi feito tanto de amostra de *swab* do líquido cavitário, onde não houve crescimento na cultura, quanto do conteúdo da glândula, onde foi detectado, apesar do uso recente de antibióticos, bactérias do gênero *Staphylococcus* spp. Esse resultado difere daquele obtido no primeiro exame bacteriológico realizado, logo que foram identificadas as alterações na glândula, que revelou, além de *Staphylococcus* spp., *Klebsiella* spp.

O gênero *Staphylococcus* spp. possui espécies comensais da pele de seres humanos

e animais. Em casos de desequilíbrios, como alta carga bacteriana ou queda de imunidade do hospedeiro, esses microrganismos podem causar infecções que comprometem o bem-estar dos hospedeiros. *Staphylococcus aureus*, por exemplo, é uma espécie que pode causar graves pneumonias (Batista *et al.*, 2009; Procop *et al.*, 2018).

O gênero *Klebsiella* spp. pertence à família das enterobactérias, que é formada por microrganismos presentes naturalmente no ambiente e na microbiota intestinal de humanos e animais. Dentre as espécies pertencentes a este gênero, destaca-se *Klebsiella pneumoniae*, que é formada por três subespécies: *pneumoniae*, *rhinoscleromatis* e *ozaenae* (Procop *et al.*, 2018).

Sabe-se que o gênero *Klebsiella* spp. abrange microrganismos que podem causar principalmente pneumonias primárias, mas também estar envolvidos em infecções extra pulmonares, como enterite, meningite e sepse (Hipólito *et al.*, 1996; Procop *et al.*, 2018), contudo, a associação desses efeitos a esse microrganismo não foi possível de ser elucidada no caso em questão, apesar dos achados de necropsia sugestivos de sepse em coração, que apresentava aurículas de aspecto irregular, fígado, baço e pulmões.

A maioria dos casos envolvendo *Klebsiella* spp. é decorrente de infecções hospitalares em pacientes debilitados ou imunocomprometidos, mas tem sido evidenciado, nos últimos anos, um aumento em casos relacionados à resistência a antimicrobianos, já que essas bactérias apresentam plasmídeos de resistência (Procop *et al.*, 2018). Apesar disso, o antibiograma para *Klebsiella* spp. do caso em evidência revelou resistência apenas a Linezolida, dentre os antibióticos testados.

Nesse sentido, relata-se que os catetos são reservatórios de diversos patógenos que também podem afetar os suínos de produção, muitos deles apresentando potencial zoonótico. Sob essa perspectiva, estudos já confirmaram a presença, nesses animais, de microrganismos como *Leptospira* spp., *Escherichia coli* e *Staphylococcus aureus*, que possuem importância na saúde pública (Morais *et al.*, 2017; Batista *et al.*, 2014; Falcão, 2019). A detecção dessas e de muitas outras bactérias importantes revela que esses animais podem possuir um importante papel na epidemiologia de doenças causadas por esses patógenos.

Ainda sobre essa perspectiva, discute-se que a proximidade entre os animais silvestres e os seres humanos tem se estreitado devido ao desmatamento e à fragmentação de seu habitat, e isso potencializa o risco de transmissão dos patógenos responsáveis por zoonoses (Batista, 2014; Furtado, 2014). Este fato, dentro do contexto da Saúde Única

(One Health), revela a importância de monitoramentos epidemiológicos com a finalidade de prevenir a disseminação de microrganismos capazes de gerar surtos importantes de doenças.

Avançando a discussão para o diagnóstico patológico, os achados de necropsia no caso do cateto, de modo geral, foram condizentes com a clínica que o animal apresentou. O cateto apresentava mucosas gengival e ocular moderadamente pálidas, evidência que pode ser explicada pela anemia, e presença de 800 mL de líquido cavitário translúcido amarelado na região abdominal. A anemia pode estar relacionada a fatores nutricionais, mas também foi constatado que o animal era frequentemente esfoliado por morcegos hematófagos, o que contribuiu para intensificar o problema. O fígado encontrava-se aumentado de volume com superfície capsular enrugada e lesão circunscrita focal branca com borda enegrecida, firme ao toque e com bordas arredondadas, sugestivo de tumor (a confirmação só será possível com o histopatológico). O baço também estava aumentado de tamanho e com bordas abauladas; sua superfície enrugada e com múltiplas petéquias.

Ainda sobre os achados da necropsia, o estômago estava cheio de conteúdo sólido e gás, revelando que houve falha na realização do jejum, apesar das orientações feitas à equipe de manejo pelos médicos veterinários, e foi possível avistar úlceras gástricas crônicas. O conteúdo estomacal apresentava-se rico em grãos de milho, alimento frequentemente utilizado na alimentação desse animal, o que pode explicar a acidose e a diarreia, que possivelmente estavam associadas ao fato de que o animal consumia frequentemente alimento concentrado em porção dobrada, já que, além de comer do seu cocho, também se alimentava do cocho da anta, impedindo, muitas vezes, o outro animal de se alimentar. A correção deste problema foi solicitada pela equipe técnica do zoológico, e a altura do cocho da anta foi ajustada posteriormente, poucos dias antes da cirurgia do cateto, impedindo que ele pudesse alcançá-lo.

Os pulmões, especialmente o pulmão esquerdo, tinha grandes regiões de hepatização, achado associado a pneumonias crônicas que comprometem muito a capacidade respiratória dos animais, em particular os suídeos, que possuem anatomia do sistema respiratório semelhante à dos tayassuídeos, além de abrigarem vários agentes causadores de doenças em comum (Oliveira *et al.*, 2015). As lesões pulmonares tinham aspecto semelhante às geradas por *Mycoplasma pneumoniae*, importante bactéria que traz inúmeros prejuízos à suinocultura (Maes *et al.*, 2008; Castro *et al.*, 2014). Apesar dessa semelhança, não foi possível realizar exames que confirmassem a presença nem desse agente, nem daquelas bactérias oportunistas encontrados na cultura da secreção da

glândula dorsal no início do caso, *Klebsiella* spp. e *Staphylococcus* spp., as quais também poderiam estar envolvidas em quadros de pneumonia, como foi mencionado anteriormente.

Amostras dos órgãos foram encaminhadas para realização de exames histopatológicos, e estavam sendo processadas até o momento em que este trabalho foi descrito, não sendo possível relatar os resultados. A conclusão da causa da morte, porém, foi determinada: insuficiência cardiorrespiratória.

Em relação ao tratamento utilizado nesse caso, a solução Dakin (hipoclorito de sódio), foi utilizada ao longo do tratamento da glândula dorsal, com suas diferentes concentrações, tal solução possui efeito anti-inflamatório e potencialmente antisséptico, sendo usada no tratamento de infecções superficiais em cães (Banovic *et al.*, 2017). Na concentração de 0,1%, pode ter efeitos citotóxicos, e por isso, sua aplicação no interior da glândula dorsal do cateto era feita por meio de retrolavagens, com a eliminação do composto após sua administração, evitando efeitos deletérios. O PHMB, por sua vez, é um polímero utilizado como agente antimicrobiano de amplo espectro seguro em afecções de cunho infeccioso (Kamaruzzaman *et al.*, 2016). Em um dado momento, optou-se por substituir a solução Dakin por soro, a fim de evitar efeitos citotóxicos nas células da glândula, que já demonstravam características de inflamação crônica.

Apesar da eficácia comprovada do uso de solução Dakin e PHMB para efeitos antimicrobianos e do uso de antibióticos, o cateto não apresentou uma boa evolução clínica no que diz respeito à sua glândula dorsal, o que pode ser explicado pela possível reincidência da infecção, já que o recinto apresentava características favoráveis ao desenvolvimento de microrganismos patogênicos.

Além disso, discutido anteriormente, o recinto onde se encontrava o cateto e a anta tem como características o fato de ser bastante úmido, frequentemente recoberto por poças d'água em períodos chuvosos e por possuir uma lagoa natural, sem sistema de filtração ou escoamento. Sabendo que as antas defecam em corpos d'água e que o cateto dividia o recinto com esse animal, existem fortes indícios de que a água da lagoa possa ter servido como fonte de contaminação da glândula. A má qualidade da água da lagoa foi confirmada por meio de análise laboratorial, que detectou que a mesma era imprópria para consumo devido ao fato de apresentar coliformes totais e níveis de ferro acima do normal segundo a portaria GM/MS N° 888, de 4 de maio de 2021. Fato que se correlaciona com os achados microbiológicos apresentados anteriormente.

Em relação à clínica do animal, a prioridade sempre foi promover o seu bem-estar e evitar que sentisse dor. Dessa forma, enquanto se aguardava uma vaga para a realização da cirurgia, o cateto recebeu seus tratamentos por meio de um manejo cooperativo, onde o cateto cedia a carícias e permitia a retrolavagem da glândula. Porém, com a piora da dor e a cronificação do caso, o animal mostrou-se menos disposto a se submeter aos tratamentos, e, por isso, o protocolo não foi seguido à risca durante todos os dias, com o objetivo de evitar ao máximo estressar o animal. Um exemplo de tratamento que visava aliviar a dor mas que não foi feito de forma constante devido a esse motivo foi a acupuntura.

A acupuntura é uma técnica milenar que se baseia no uso de agulhas que são aplicadas em regiões específicas do corpo com a finalidade de se obter efeitos terapêuticos e homeostáticos (Faria; Scognamillo-Szab, 2008). Os pontos de acupuntura são considerados focos interligados de entrada e saída de energia, a qual é denominada Qi (energia vital). Essas regiões são indicadas por códigos que indicam o canal (letra) e o acuponto (número), e seu estímulo por meio da aplicação de agulhas traz diversos benefícios tanto para humanos como para animais. No caso do cateto, a acupuntura foi realizada nos pontos R3, Bp60 e B60, que são indicados, dentre diversas possibilidades, para dores na região lombar (Sarmento, 2014).

6. CONCLUSÃO

A ocorrência de infecção da glândula dorsal em catetos, embora escassa na literatura, é um problema importante que gera dores intensas e compromete o bem-estar animal, além de afetar a dinâmica social da espécie, já que a glândula dorsal desses animais cumpre um importante papel nas interações intraespecíficas.

Entender mais sobre a fisiologia e comportamento dos catetos permite que haja a implementação de melhorias no manejo dessas espécies, que apesar de selvagens e naturalmente agressivas, têm sido cada vez mais vistas sendo criadas para fins comerciais, além de estarem distribuídas em zoológicos pelo mundo com o propósito de conservação. Ademais, os catetos são comprovadamente reservatórios de diversos agentes patogênicos que podem ser zoonóticos ou não, de modo que é preciso haver o aprofundamento em pesquisas que diagnosticam esses patógenos, permitindo a tomada de medidas de prevenção e controle, minimizando fatores de risco.

O caso abordado neste trabalho leva ao entendimento de que a sanidade do

ambiente também é fundamental para garantir uma boa recuperação de quadros infecciosos. Sem um manejo higiênico-sanitário adequado, o tratamento de doenças infecciosas não tem sucesso, o que pode gerar agravamento desse tipo de afecção.

7. REFERÊNCIAS

AZEVEDO, B. K. G. de. Organização histológica da glândula de cheiro do cateto (*Pecari tajacu*, Linnaeus 1758) e a influência da testosterona na manutenção de sua estrutura. 2015. 92 f. Dissertação (Mestrado em Sanidade e Produção Animal) – Universidade Federal Rural do Semi-Árido, Mossoró, 2015.

BANOVIC, Frane; OLIVRY, Thierry; BÄUMER, Wolfgang; PAPS, Judy; STAHL, Jessica; ROGERS, Ana; JACOB, Megan. Diluted sodium hypochlorite (bleach) in dogs: antiseptic efficacy, local tolerability and *in vitro* effect on skin barrier function and inflammation. *Veterinary Dermatology*, [s. l.], v. 28, n. 6, p. 643-e160, 2017. DOI: <https://doi.org/10.1111/vde.12487>.

BATISTA, J. S. et al. Efeitos da contenção física e química sobre os parâmetros indicadores de estresse em catetos (*Tayassu tajacu*). *Acta Veterinaria Brasilica*, Mossoró, v. 3, p. 92-97, 2009. Disponível em: <https://periodicos.ufersa.edu.br/acta/article/view/1188>. Acesso em: 27 jul. 2025.

BATISTA, J. S. et al. Síndrome do estresse em catetos (*Tayassu tajacu*) submetidos à captura e contenção em diferentes horários da manhã em Mossoró, RN. *Ciência Animal Brasileira*, Goiânia, v. 9, p. 170-176, 2008.

BATISTA, J. S. et al. Postmortem findings in collared peccaries raised in captivity in northeastern Brazil. *Pesquisa Veterinária Brasileira*, Brasília, v. 34, n. 11, p. 1101–1108, nov. 2014. Disponível em: <https://doi.org/10.1590/S0100-736X2014001100012>. Acesso em: 29 jul. 2025.

BECK, H. et al. White-lipped peccary *Tayassu pecari*. In: MELLETTI, M.; MEIJAARD, E. (ed.). *Ecology, conservation and management of wild pigs and peccaries*. Cambridge: Cambridge University Press, 2018. p. 265–276. Cap. 23–26.

CASTRO, A. M. M. G. de et al. Swine infectious agents in *Tayassu pecari* and *Pecari tajacu* tissue samples from Brazil. *Journal of Wildlife Diseases*, Lawrence, v. 50, n. 2, p. 205–209, 2014. Disponível em: <https://meridian.allenpress.com/jwd/article/50/2/205/123107>. Acesso em: 24 jul. 2025.

FALCÃO, B. M. R. Leptospirose e brucelose em catetos (*Pecari tajacu* Linnaeus, 1758) no Nordeste do Brasil. 2019. 70 f. Dissertação (Mestrado em Medicina Veterinária) – Universidade Federal de Campina Grande, Patos, PB, 2019. Disponível em: [Repositório da UFCG]. Acesso em: 28 jul. 2025.

FARIA, A. B.; SCOGNAMILLO-SZABÓ, M. V. R. Acupuntura veterinária: conceitos e técnicas – revisão. *ARS Veterinaria*, Jaboticabal, v. 24, n. 2, p. 83–91, 2008. ISSN 0102-6380.

FURTADO, M. M. Tayassuidae e Suidae (Queixadas, catetos e javalis). In: CUBAS, Z. S.; SILVA, J. C. R.; CATÃO-DIAS, J. L. (org.). *Tratado de Animais Selvagens: Medicina*

Veterinária. 2. ed. São Paulo: Roca, 2014. Cap. 48, p. 1037–1053.

HIPÓLITO, M. et al. *Klebsiella pneumoniae* subsp. *rhinoscleromatis* como agente de septicemia em suínos. *Arquivos do Instituto Biológico*, São Paulo, v. 63, n. 2, p. 83-91, jul./dez. 1996. Disponível em: <https://www.scielo.br/j/aib/a/vjJWsKLDZjh7GgwpPh3PCcr/>. Acesso em: 25 jul. 2025.

KAMARUZZAMAN, N. F.; FIRDESSA, R.; GOOD, L. Bactericidal effects of polyhexamethylene biguanide against intracellular *Staphylococcus aureus* EMRSA-15 and USA 300. *BMC Microbiology*, [S. l.], v. 16, n. 1, p. 1–9, 2016. Disponível em: <https://bmcmicrobiol.biomedcentral.com/articles/10.1186/s12866-016-0664-6>. Acesso em: 26 jul. 2025.

MAES, D. et al. Control of *Mycoplasma hyopneumoniae* infections in pigs. *Veterinary Microbiology*, Amsterdam, v. 126, n. 4, p. 297–309, 2008. Disponível em: <https://www.sciencedirect.com/science/article/abs/pii/S0378113507004506>. Acesso em: 26 jul. 2025.

MORAIS, A. B. C. de et al. Aspectos da criação de tayassuídeos no Brasil. *Veterinária e Zootecnia*, Jaboticabal, v. 24, n. 4, p. 650–661, dez. 2017. Disponível em: <https://rvz.emnuvens.com.br/rvz/article/view/237>. Acesso em: 05 jul. 2025.

MORALES, J. C. et al. Regionalización histológica de la glándula dorsal del pecarí de collar (*Artiodactyla*, *Tayassuidae*: *Pecari tajacu*). 2015. Disponível em: <https://www.researchgate.net/publication/284283616>. Acesso em: 15 jul. 2025.

OLIVEIRA, G. B. de et al. Lobação, árvore brônquica e vascularização do pulmão de catetos (*Pecari tajacu* Linnaeus, 1758). *Revista Caatinga*, Mossoró, v. 28, n. 1, p. 247–255, jan./mar. 2015. Disponível em: <https://periodicos.ufersa.edu.br/caatinga/article/view/3804>. Acesso em: 25 jul. 2025.

PINHEIRO, M. J. P.; SILVA, F. N. da; AZEVEDO, C. M. S. Avaliação de parâmetros reprodutivos em catetos (*Tayassu tajacu*) criados em cativeiro. *Caatinga*, Mossoró, v. 14, p. 71–74, 2001. Acesso em: 27 jul. 2025.

PROCOP, G. W. et al. Enterobacteriaceae. In: KONEMAN, E. W. et al. *Diagnóstico microbiológico: texto e atlas em cor*. 7. ed. Barcelona: Wolters Kluwer, 2017. Cap. 6.

SARMENTO, F. M. Acupuntura no tratamento da dor em cães e gatos. 2014. Trabalho de Conclusão de Curso (Graduação em Medicina Veterinária) – Universidade Federal do Rio Grande do Sul, Porto Alegre, 2014. Disponível em: <http://hdl.handle.net/10183/110078>. Acesso em: 25 jul. 2025.

SOWLS, L. K. Social behavior of the collared peccary, *Dicotyles tajacu* (L.). Paper No. 7. Tucson: Arizona Cooperative Wildlife Research Unit, 1974.

STEINER, A. L. Body-rubbing, marking, and other scent-related behavior in some ground squirrels (*Sciuridae*), a descriptive study. *Canadian Journal of Zoology*, Ottawa, v. 52, n. 7, p. 889–906, jul. 1974.

WATERHOUSE, J. S.; LANGLEY, B.; WELDON, P. J. Volatile components in dorsal gland secretions of the Chacoan peccary, *Catagonus wagneri*. *Journal of Chemical Ecology*,

[S. 1.], v. 29, n. 2, p. 423–431, 2008. Disponível em:
<https://link.springer.com/article/10.1023/A:1022801126004>. Acesso em: 28 jul. 2025.